

Kodning i Cancerregistret 2025

Arbetsdokument för kodning i ICD-O/3 för
personal vid Regionala cancercentrum (RCC)

Skriften vänder sig till personal på Regionala cancercentrum (RCC) som arbetar med att överföra information från canceranmälningar från vårdgivare (A-anmälningar) samt canceranmälningar från laboratorier (B-anmälningar) till poster kodade i ICD-O/3, det särskilda kodverk som används för cancerregistret.

Skriften utgör alltså inte rekommendationer för hur tumörsjukdomar skall diagnostiseras eller klassificeras i kliniskt arbete, för detta hänvisas till riktlinjer i till exempel nationella vårdprogram och Svensk förening för patologis KVASt-dokument.

Informationen i skriften kan också tjäna som vägledning för dig som önskar beställa informationsuttag ur cancerregistret.

Denna publikation skyddas av upphovsrättslagen. Vid citat ska källan uppges. För att återge bilder, fotografier och illustrationer krävs upphovspersonens tillstånd.

Publikationen finns som pdf på Socialstyrelsens webbplats. På begäran kan vi ta fram publikationen i ett alternativt format för personer med funktionsnedsättning. Skicka frågor om alternativa format till alternativaformat@socialstyrelsen.se.

Artikelnummer: 2025-2-9458

Publicerad: www.socialstyrelsen.se, februari 2025

Förord

I Sverige finns sedan 1958 ett nationellt cancerregister. Cancerregistret används för att kartlägga cancersjukdomars förekomst i befolkningen och följa förändringar över tid. Registret utgör även en bas för klinisk och epidemiologisk forskning samt möjliggör internationella jämförelser. Uppgiftsskyldigheten till Cancerregistret omfattar alla som bedriver verksamhet inom hälso- och sjukvården och regleras i Socialstyrelsens föreskrifter och allmänna råd om uppgiftsskyldighet till Socialstyrelsens cancerregister (HSLFFS 2016:7).

Cancerregistret är ett incidensbaserat register och bygger på registrering av primärtumörer. Registret innehåller uppgifter om samtliga maligna tumörer, samt vissa benigna tumörer och tumörliknande tillstånd. Vårdgivaren rapporterar kontinuerligt uppgifter till Regionalt cancercentrum (RCC) i respektive region. Anmälningarna kontrolleras och kodas om till kodverket för cancerregister, ICD-O (International Classification of Diseases for Oncology), och en registerpost upprättas i RCC:s regionala tumörregister. Varje års registreringar skickas till Socialstyrelsen den efterföljande 31 augusti för att inkluderas i det nationella cancerregistret. Informationen ligger till grund för Sveriges officiella statistik på cancerområdet – Statistik om nyupptäckta cancerfall – samt för uppföljningar, utvärderingar och forskning.

Kodverket som används, ICD-O, utges av WHO och gavs ut i sin 3:e utgåva år 2000 och har sedan dess uppdaterats två gånger. Den nu aktuella versionen, ICD O/3.2, publicerades 2019. En ny utgåva, ICD-O/4, väntas under 2025. Detta kodverk är unikt för cancerregister och kan inte användas för klinisk diagnostik. Därför krävs någon form av omkodning eller översättning till Cancerregistrets kodspråk för varje anmälan. Det är av stor vikt att rapportering och registrering görs på ett enhetligt sätt över hela landet, och en nationell arbetsgrupp knuten till Cancerregistret arbetar kontinuerligt med riktlinjer och utbildning avseende kodning och registrering. Föreliggande handledning för kodning i Cancerregistret är framför allt ett arbetsdokument för personer som arbetar med cancerregistrering vid Regionala cancercentrum. Den kan även vara till hjälp för den medicinska professionen samt för forskare som använder cancerregisterdata. Kodinstruktionen är inte att betrakta som riktlinjer för klinisk diagnostik.

Handledningen innehåller klassificering av tumörer enligt det kliniska läget (topografi), morfologisk diagnos samt instruktioner och kommentarer som ger stöd vid kodningen. Den innehåller flertalet koder som är möjliga i Cancerregistret men är inte en komplett förteckning över existerande giltiga koder. För en sådan förteckning hänvisas till WHO:s utgåva av ICD-O/3.2.

Kodning i Cancerregistret 2025

För att kunna följa utvecklingen över tid registreras och översätts varje tumör enligt tidigare gällande klassifikationer (ICD-O/2, ICD-9 samt ICD-7).

Som komplement till Cancerregistret finns även nationella kvalitetsregister för flertalet tumörsjukdomar. Dessa administreras av Regionala cancercentrum.

Riitta Bendes

Enhetschef

Avdelningen för Register och statistik/Statistik 2

Innehåll

Förord	3
Sammanfattning	9
Grundläggande principer.....	10
Inledning	10
ICD-O/3 – principer	11
Anmälningsskyldiga diagnoser	12
Uppgiftsskyldighet och inrapportering	13
Grundläggande tumörlära – beskrivning av uppkomst, upptäckt och förlopp.....	16
Vad är en tumör?	16
Kort om tumörsjukdomars namn och huvudtyper	16
Tumörer i Cancerregistret är inte bara "cancer"	17
SNOMED-kodning som används i cytologi och patologi.....	18
Öron-, näsa- och halsområdet.....	20
Läpp C00	20
Tungbas C01	21
Tunga C02.....	21
Tandkött C03.....	22
Munbotten C04.....	22
Gom (Palatum) C05	22
Annan och icke specificerad del av munhåla C06	23
Öronspottkörtel (Parotis) C07	23
Andra och ospecificerade spottkörtlar C08.....	23
Tonsill C09	24
Mellansvalg (Orofarynx, Mesofarynx) C10	24
Övre svalgrum (Naso/Rhinofarynx, Epifarynx) C11	25
Fossa piriformis C12	25
Nedre svalg (Hypofarynx, Laryngofarynx) C13.....	25
Annan och ofullständigt angiven lokalisation i läpp, munhåla och svalg C14.....	26
Nåshåla och Mellanöra C30	26
Näsans bihålor C31	27
Struphuvud (Larynx) C32.....	27

Gastrointestinalkanalen	36
Mikroanatomi och T-stadium gastrointestinalkanalens rörformiga delar	37
Matstrupe (Esofagus) C15.....	44
Magsäck (Ventrikel) C16.....	49
Tunntarm (Duodenum, Ileum, Jejunum) C17.....	54
Tjocktarm (Kolon) C18.....	58
Övergång ändtarm-tjocktarm C19.....	58
Ändtarmen (Rektum) C20.....	65
Anus (Ändtarmsöppning) och analkanalen C21.....	69
Lever (Hepar) C22.....	72
Gallblåsa C23 och Andra och ospecificerade delar av gallvägssystemet C24.....	77
Bukspottkörtel (Pankreas) C25 inklusive exokrin och endokrin del.....	82
Matsmältningsorgan C26.....	88
Andningsorgan och Brösthålans organ	90
Luftstrupe (Trakea) C33.....	90
Luftrör (Bronk) och Lunga C34.....	92
Bräss (Tymus) C37.....	98
Hjärta (Cor), Lungmellanrum (Mediastinum) och Lungsäck (Pleura) C38	101
Annan och ofullständigt angiven lokalisation i andningsorgan och brösthålans organ C39.....	104
Ben, Mjukdelar, Perifera nerver och Retroperitoneala rummet och bukhinna (Peritoneum)	106
Extremitetsskelettets ben, leder och ledbrosk C40.....	106
Ben, leder och ledbrosk i övriga och ospecificerade lägen C41.....	107
Perifera nerver, ganglier och autonomt nervsystem C47.....	114
Retroperitoneala rummet och Bukhinna (Peritoneum) C48.....	117
Bindväv, underhuds- och annan mjukvävnad C49.....	121
Hud	129
Hud C44.....	129
Bröstkörtel	141
Bröstkörtel (Mamma) C50.....	141
Kvinnliga könsorgan	150
Neuroendokrina tumörer i kvinnliga könsorgan.....	151

Kvinnliga yttre könsorgan (Vulva) C51	152
Slida (Vagina) C52.....	158
Livmoderhals (Cervix uteri, Collum uteri, Portio) C53	163
Livmoderkropp (Corpus uteri) C54	168
Livmoder (Uterus) C55.....	173
Äggstock (Ovarium) C56.....	174
Andra och ospecificerade kvinnliga könsorgan C57.....	182
Moderkaka (Placenta) C58	186
Urinvägar och Manliga könsorgan.....	189
Penis C60	191
Prostata (Blåshalskörtel) C61.....	195
Testikel (Testis) C62.....	199
Andra och ospecificerade manliga könsorgan C63	204
Njure (Ren) C64.....	208
Urinorgan C65–C68.....	212
Öga.....	221
Öga och ögonhåla samt tårkörtel och tillhörande vävnader C69.....	221
Centrala nervsystemet samt hypofys och tallkottkörtel	231
Lägen som betraktas som separata lägen enligt ENCRs rekommendationer samt lateralitetsregler	231
Hjärnhinnor och Ryggmärgshinnor (Meningier) C70	235
Hjärna (Cerebrum) C71 och Ryggmärgen, Kranialnervor och andra delar av centrala nervsystemet C72	240
Hypofys och tallkottkörtel C75.1–C75.3	262
Endokrina organ.....	269
Endokrina organ översikt.....	269
Sköldkörtel (Tyreoidea) C73.....	271
Binjure (Glandula suprarenalis) C74.....	275
Övriga endokrina körtlar och därmed besläktade vävnader C75.0, C75.4– 5 och C75.9.....	278
Ofullständigt angivet läge.....	282
Ofullständigt angivet läge C76.....	282
Lymfkörtel	284
Lymfkörtel C77.....	284
Malign tumör med okänd primär lokalisation	286
Malign tumör med okänd primär lokalisation C80 (ICD-O/2 C77–C80).286	

Hematopoetiska och Retikuloendoteliala systemet samt	
Maligna lymfom	289
Inledning	289
Hematologi.....	290
Bilaga 1. Benignitet/malignitet	309
Generell regel	309
Bilaga 2. Diagnosgrund 8	311
Bilaga 3. Koder för patologi-/cytologiavdelningar samt övriga	
rapporterande laboratorier 2025.....	315
Bilaga 4. Verksamhetskoder.....	318
Bilaga 5. Blankett för anmälan om tumörer och tumörliknande	
tillstånd från klinisk verksamhet	324
Bilaga 6. Länk till gällande föreskrift.....	325
Bilaga 7. Arbetsgrupp.....	326

Sammanfattning

Dokumentet innehåller ett inledande kapitel med en sammanfattning av grundläggande principer gällande arbetet med kodning i Cancerregistret, inklusive en bakgrund om kodverket ICD-O/3.2, en sammanfattning om uppgiftsskyldigheten och hur inrapporteringen går till väga, kortfattad tumörlära samt en beskrivning av det kodverk som i nuläget används för patologidiagnostik.

Majoriteten av dokumentet utgörs av en genomgång av aktuella diagnoser och koder grupperade per läge, inklusive översättning till äldre kodversioner som också registreras för att möjliggöra jämförelser över tid. Till varje stycke finns förklaringar och kommentarer samt i förekommande fall information om historik och förändringar i kodverk eller riktlinjer.

Dokumentet ska inte uppfattas som en vägledning för hur tumörtillstånd ska klassificeras vid diagnostik utan är en översikt över de diagnoser som förväntas kunna förekomma på ett läge och deras koder i relevanta kodverk. Notera att översikten inte visar alla tillåtna koder eller kombinationer mellan koder och lägen, utan är en översikt. Endast anmälningspliktiga tumörtyper finns upptagna i dokumentet.

Dokumentet ger hjälp vid arbetet med att översätta innehållet i A- och B-anmälningar till tillåtna och aktuella koder i ICD-O/3.2, men kan även vara informativt vid formulering av beställningar av registeruttag. Detta dokument behandlar inte regelverket kring hantering av diagnosdatum och uppdateringar av en registerpost.

Arbetsgruppen för kodning i Cancerregistret

Grundläggande principer

Inledning

Cancerregistret och rapporteringsskyldigheten regleras i lagen om hälsodataregister (1998:543) och Förordning (2001:709) om cancerregister hos Socialstyrelsen, i Socialstyrelsens föreskrifter och allmänna råd om uppgiftsskyldighet till Socialstyrelsens cancerregister (HSLF-FS 2016:7) samt ändringsföreskrift som trädde i kraft 2024-01-01.

Cancerregistret är tumörbaserat och bygger på registrering av **primärtumörer**. Dessa primärtumörer utvecklas inom olika organ och vävnader och varje primärtumör registreras var för sig en enda gång. **Recidiv** registreras inte eftersom det inte är en ny primärtumör. **Metastaser** registreras endast om primärtumören är okänd. För vissa tumörgrupper registreras dock progression eller transformation. En tumörs utveckling över tid betraktas inte som en ny primärtumör, men är viktig information om cancerbördan i Sverige.

En individ kan ha fler än en primärtumör och individen kan därför förekomma flera gånger i Cancerregistret. Registrering är grunden till incidensberäkning – men antalet registrerade fall behöver ej vara detsamma som antalet incidenta fall i statistiken.

Samtliga tumörer i registret är kodade och registrerade enligt ICD-7 (International Classification of Diseases). Dessutom finns diagnoserna kodade enligt ICD-9 från och med år 1987, ICD-O/2 och ICD-10 från och med år 1993, och ICD-O/3 från och med år 2005 (Norra regionen 2004). Den histopatologiska diagnosen kodas enligt en treställig kod (C24). Från och med 1993 kodas denna även med en utförligare femställig morf-kod. En versionsuppgradering, ICD-O3.2, godkändes under 2019.

1958	1987	1993	2005
ICD-7			→
	ICD-9		→
		ICD-O/2	→
			ICD-O/3 →

1958	1993	2005
C24/hist		
	Morf-kod/SNOMED (ICD-O/2)	
		Morf-kod/SNOMED (ICD-O/3)

ICD-O/3 – principer

Topografikoden (lägeskoden) enligt ICD-O/3 består av fyra tecken och går från C00.0 till C80.9. De två inledande siffrorna beskriver primärlokalen, medan den sista siffran efter skiljetecknet definierar sublokalen inom primärlokalen. **I ICD-O används samma uppsättning lägeskoder oavsett om tumören är malign, benign eller in situ.** Detta till skillnad mot ICD, till exempel ICD-10 som används i journalsystemen och som beskriver både läge och malignitet. Där betyder en C-kod en malign tumör (till exempel C34.9 – malign tumör i lunga), medan en D-kod beskriver en in situ-tumör (t ex D02.2 – in situ-tumör i lunga).

Den fullständiga morfologiska koden i ICD-O/3 är sexsiffrig och består av tre delar. Koden innehåller information om tumörens celltyp och beteende/malignitet, samt dess grad, differentiering eller fenotyp.

Den morfologiska kodens femte siffra (beteende/malignitetskod) har följande betydelse:

- /0 benign tumör
- /1 osäkert om benign eller malign
- /2 in situ-tumör
- /3 malign tumör
- /6 malign tumör (metastas)
- /9 malign tumör (osäkert om primär eller metastas)

Observera att svenska cancerregistret använder ”/1” även för misstänkt maligna tumörer och att ”/6” och ”/9” inte används alls. Morfologiska koder med femte siffra ”6” och ”9” förekommer dock i patologisystemen.

I boken International Classification of Diseases for Oncology, first revision (”lila boken”) finns inte alltid alla varianter av de morfologiska koderna med. Enligt generell kodningsregel (regel F enligt ICD-O/3) ska man dock använda korrekt femte siffra i den morfologiska koden (beteende/malignitetskod) även om koden inte finns specificerad i ICD-O/3 i de fall diagnosen omfattas av anmälningsplikt till Cancerregistret.

För morfologisk kod enligt C24/hist motsvaras beteendet/malignitetskoden i stället av den tredje siffran i koden. I svenska cancerregistret förekommer dessa:

- /1 benign tumör
- /3 tumör, malignitet ej bestämd eller diagnos ej slutförd
- /4 tumör, icke-infiltrerande (ex carcinom in situ)
- /5 malign tumör, infiltrerande men som sällan metastaserar
- /6 malign tumör, infiltrerande och som vanligtvis metastaserar

Vid diagnos gjord utan (ljus-)mikroskopisk undersökning (cytologi eller histopatologi), till exempel med hjälp av bildundersökning, får inte den morfologiska koden specificeras. Det finns emellertid några undantag där man enligt internationella rekommendationer får ange specificerad morfologisk kod trots avsaknad av mikroskopisk undersökning. Se bilaga 2.

Anmälningspliktiga diagnoser

Uppgiftsskyldighet till svenska Cancerregistret gäller för de diagnoser som omfattas av Cancerregistrets inklusionskriterier enligt gällande föreskrift.

1. Maligna solida tumörer
2. Maligna och premaligna sjukdomar i blodbildande organ
3. Premaligna förändringar av typen atypi eller dysplasi som är höggradiga (grava)
4. Epiteliala och melanocytära in situ-förändringar
5. Förändringar som inger stark misstanke om malignitet
6. Tumörer med endokrin aktivitet med undantag för tyreoidadenom
7. Basalcellscancer (basaliom) med undantag för utvidgad excision och lokalrecidiv.

Rapportering av gravt dysplastiskt nevi samt epiteliala in situ-tumörer ska från 1 januari 2024 endast göras av patologiverksamheterna. Undantag är in situ-tumörer i lunga och urinvägar där rapportering ska göras av både klinik och patologiverksamhet som tidigare.

Rapporteringen av basalcellscancer görs direkt till Socialstyrelsen av patologiverksamheterna, vilket gör att dessa fall inte handläggs av Regionalt cancercentrum (RCC).

Utöver de klart maligna tumörerna och in situ-tumörer (morfologisk kod med femte siffra 3 och 2 enligt ICD-O/3) ska även vissa tumörer eller tumörliknande tillstånd som är godartade eller har en oklar malignitetspotential (morfologisk kod med femte siffra 0 och 1 enligt ICD-O/3) rapporteras om de uppträder i följande lägen:

Läge	Diagnos/sjukdomstillstånd
Bräss (tymus)	Tymom
Endokrina körtlar	Samtliga diagnoser och sjukdomstillstånd, med undantag av tyreoidaadenom och binjurebarksadenom utan påvisad endokrin aktivitet
Moderkaka (placenta)	Kompletta och partiella druvbörder (mola hydatidosa) Trofoblastiska tumörer som utgår från moderkaksbädden
Näshåla	Sinonasalt papillom Schneiderpapillom av inverterad och onkocytär typ
Skallhåla och ryggmärgskanal	Samtliga diagnoser och sjukdomstillstånd
Testiklar	Teratom, med undantag av mogna teratom hos prepubertala individer Sertolicellstumörer Leydigcellstumörer Sertoli-Leydigcellstumörer
Urinblåsa	Uroteliala papillom, med undantag av inverterade papillom och papillom utan atypi
Äggstockar	Tumörer av borderlinetyp Tekacellstumörer Granulosa-tekacellstumörer Luteom Sertolicellstumörer Leydigcellstumörer Sertoli-Leydigcellstumörer
Ögonhåla	Optikusmeningiom
Övre svalgrummet (nasofarynx)	Juvenila angiofibrom

I Cancerregistret registreras endast nya primära tumörer samt i vissa fall även progression eller transformation av en tumör. Recidiv och metastaser av tidigare kända och rapporterade primärtumörer inkluderas ej i registret. Metastaser registreras enbart för de fall där primärtumören är okänd. Om primärtumören vid ett senare tillfälle klargörs ska registreringen ändras vad gäller lägeskod och eventuellt morfologi oavsett tidsaspekt.

Uppgiftsskyldighet och inrapportering

Uppgiftsskyldigheten till Cancerregistret gäller samtliga vårdgivare vilket innefattar regioner, kommuner och privata vårdgivare.

Rättsmedicinalverkets instanser är inte vårdgivare och har alltså ingen uppgiftsskyldighet. Uppgiftsskyldigheten regleras i Socialstyrelsens föreskrift (HSLF-FS 2016:7, ändrad HSLF-FS 2023:36)¹.

Nyupptäckta tumörer och tumörliknande tillstånd ska rapporteras. I föreskriftens 3 § beskrivs tre olika principer för diagnostisering av tillstånd som omfattas av rapporteringsplikten.

1. Klinisk diagnostik (som även innefattar alla varianter av bildundersökningar)
2. Morfologisk diagnostik eller annan laboratorieundersökning
3. Klinisk obduktion

Om diagnosen ställts på flera sätt, till exempel både kliniskt och morfologiskt, ska uppgifter lämnas från alla diagnostiserande enheter. I den senaste ändringen som trädde i kraft 2024-01-01 undantas några tillstånd från att alla diagnostiserande enheter skall anmäla och endast diagnostik enligt punkt 2 ovan, alltså laboratorieundersökningar, skall leda till anmälan. Detta gäller dysplastiska nevi med höggradig (grav) dysplasi och epiteliära och melanocytära in situ-förändringar utom sådana förändringar i lunga och urinvägar. I praktiken betyder detta att dessa tillstånd inte behöver rapporteras från ansvarig klinisk enhet utan att det räcker med att laboratoriet (i praktiken patologilaboratoriet) anmäler.

Den vårdgivare som är ansvarig för den kliniska diagnosen kan rapportera in uppgifter genom att använda Socialstyrelsens blankett för canceranmälan² och skicka in till RCC. Det finns även en möjlighet att rapportera in elektroniskt via INCA (Nationell IT-plattform för hantering av register). Om diagnosen omfattas av ett kvalitetsregister kan anmälan till Cancerregistret göras genom inrapportering till kvalitetsregistret under förutsättning att kvalitetsregisterinformationen uppfyller kraven på canceranmälan enligt föreskriften.

Uppgifter från patologi- och cytologiavdelningar samt hematologi-, genetik-, kemi- och övriga kliniska laboratorier kan med fördel rapporteras elektroniskt från laboratoriernas informationssystem till RCC-organisationens insamlingsplattform CanINCA. Alternativt kan anmälan göras genom att en kopia av det diagnostiska utlåtandet inklusive en kopia av remissen från den kliniska verksamheten skickas in till RCC.

Canceranmälan ska skickas in så snart diagnosen är fastställd och den information som omfattas av uppgiftsskyldigheten finns tillgänglig. Om nya undersökningar bekräftar eller förtydligar en diagnos ska tidigare lämnade

¹ <https://www.socialstyrelsen.se/kunskapsstod-och-regler/regler-och-riktlinjer/foreskrifter-och-allmanna-rad/konsoliderade-foreskrifter/20167-om-uppgiftsskyldighet-till-socialstyrelsens-cancerregister/>

² <https://www.socialstyrelsen.se/globalassets/sharepoint-dokument/dokument-webb/ovrigt/anmalan-om-tumorer-och-tumorliknande-tillstand.pdf>

uppgifter till Cancerregistret kompletteras eller rättas. Detsamma gäller om nya undersökningar leder till att en diagnos ändras eller om det visar sig att det inte föreligger en tumör. Genom systemet med dubbla anmälningar från kliniker och laboratorier inkluderar registret en mycket hög andel av alla nya tumörer.

På RCC granskas och bedöms anmälningarna och uppgifterna genererar nyregistrering eller uppdatering i regionala tumörregistret. Kodningen sker utifrån denna kodinstruktion och ICD-O/3.2. Det nationella Cancerregistret på Socialstyrelsen uppdateras en gång per år med data från respektive regions RCC.

Malign – benign

I registret markeras om tumören är malign eller benign utifrån angiven morfologisk kod och/eller lägeskod, se bilaga 1.

Misstanke

Stark misstanke om malign tumör är anmälningspliktigt. Vid misstanke om in situ förändring finns ingen anmälningsplikt.

Observera att en kliniker alltid kan uppgradera en misstanke om malignitet till fastställd malignitet i sin sammanlagda bedömning om ytterligare information finns från andra undersökningar.

Radikalitet

Information om primärtumören anses radikalt borttagen eller ej är viktig information, framför allt på läge hud och bröst. Om en ny primärtumör på samma plats och med samma morfologi uppträder och en tidigare tumör anses vara radikalt borttagen görs en ny anmälan.

Recidiv i sjukdom och recidiv av specifik tumör

Recidiv av tumör = återfall av tumör som uppfattats som botad eller inaktiv. Startar i cancerceller som inte var borttagna eller förstörda efter behandling.

Recidiv i sjukdom = en ny primär tumör av samma morfologi som inte har något samband med den första tumören.

Grundläggande tumörlära – beskrivning av uppkomst, upptäckt och förlopp

Det här kapitlet ger en kortfattad beskrivning som kan vara till nytta vid tolkning, översättning och registrering av anmälningar.

Vad är en tumör?

Tumör, på samma sätt som det gamla nordiska ordet svulst, betyder helt enkelt svullnad, knöl eller knuta. Begreppet kommer av att många tumörsjukdomar visar sig som just en knöl av avvikande vävnad. Cellerna i en tumör tillväxer på ett oändamålsenligt sätt och kan därigenom påverka omgivande vävnader och organ på ett negativt sätt. Tumörer som är godartade (benigna) växer på platsen för uppkomsten, medan tumörer som är elakartade (maligna) kan sprida sig till andra lokaler i kroppen med så kallade dottersvulster (metastaser).

Begreppet tumörsjukdom har kommit att beteckna även sjukdomar som karakteriseras av en okontrollerad celltillväxt men som inte bildar en avgränsad knöl, till exempel blodmaligniteterna.

Kort om tumörsjukdomars namn och huvudtyper

Indelningen av tumörer i godartade och elakartade är en praktisk uppdelning som omedelbart ger en ledtråd om förväntad prognos. Ett annat sätt att indela tumörer är solida tumörer, det vill säga tumörsjukdomar som bildar en fast knöl, jämfört med tumörsjukdomar vilka är mera diffust fördelade i kroppens vävnader, till exempel tumörsjukdomar i blodceller eller blodbildande organ inklusive celler från immunförsvaret.

Tumörsjukdomar namnges traditionellt efter den mogna vävnad som de uppkommer ifrån eller från den mogna vävnad som tumörcellerna mest liknar. Det har också funnits en tradition av att namnge sjukdomar efter den som först beskrev tillståndet, och en rad sådana så kallade eponymer lever kvar i klassifikationerna. Många tumörsjukdomar har i moderna klassifikationer långa beskrivande namn som kan innefatta beskrivningar av genetiska avvikelser.

De flesta av de i befolkningen vanligaste tumörsjukdomarna har sitt ursprung i celltyper som bekläder ytor i kroppen, så kallat epitel, dessa

epiteliala tumörer kallas carcinom. Även körtelstrukturer utgörs av epitel och elakartade tumörer som utgår från körtelceller kallas adenocarcinom eller körtelcancer. Exempel på carcinom är skivepitelcarcinom som kan uppkomma såväl i huden, som i skivepitelbeklädda slemhinnor, i mun och svalg samt på livmodertappen. Exempel på adenocarcinom är grovtarmscancer, bröstcancer och prostatacancer. För dessa tumörtyper vet man med stor säkerhet att canceromvandlingen faktiskt startar i celler av den typ som tumören liknar.

Elakartade tumörer från kroppens bind- och stödjevvnader såsom mjukvävnad och skelettet kallas för sarkom, vanligen med ett prefix som anger vilken vävnad som tumörcellerna liknar. För gruppen sarkom är sambandet mellan vävnadens utseende och tumörens ursprung svagare, och det anses snarare att dessa tumörtyper uppkommer från primitiva stamceller. Exempel på sarkom är osteosarkom (skelettsarkom), kondrosarkom (brosksarkom) och liposarkom (fettsarkom). De svenska orden är ovanliga i praktiskt bruk. Ewings sarkom är en tumör med primitiva celler som av tradition räknas till sarkomgruppen, men som sannolikt inte alls har sitt egentliga ursprung i stödjevvnader.

Godartade tumörer benämns ofta med ett prefix beskrivande ursprunget eller utseendet och ändelsen -om. Ett adenom är en godartad förändring av körteltyp och ett cystadenom är en förändring av körteltyp med vidgade körtelstrukturer, ibland bildande stora hålrum. Ett lipom är en godartad fettknuta. Meningiom är en godartad tumör som utgår från celler i hjärnans hinnor. Tyvärr är namngivningen inte helt konsekvent och vissa tumörer såsom astrocytom, tumörer från hjärnans stödjeceller, kan vara både godartade och elakartade trots namnformen.

Blodmaligniteter namnges efter den celltyp eller de stamceller som tumörcellerna liknar. Lymfom är tumörsjukdom i vita blodkroppar, lymfocyter som finns i lymfknutor. Leukemier är maligna proliferationer av cirkulerande vita blodkroppar, men inbegriper också den blodbildande benmärgen.

Det blir allt mer vanligt att tumörtyper har namn som innehåller beskrivningar av karakteriserande genetiska avvikelser som mutationer eller genförluster. Detta är särskilt vanligt bland ben- och mjukdelstumörer, centralnervösa tumörer samt hematologiska tumörsjukdomar.

Tumörer i Cancerregistret är inte bara "cancer"

Ibland uppstår oklarheter vid kontakter med medborgare, inklusive vårdpersonal och patienter, angående Cancerregistret. Namnet cancer användes ursprungligen mer allmänt för att beskriva invasiva

tumörsjukdomar, men numera används ordet inom den medicinska professionen mer specifikt som ovan beskrivits. De tumörer och tumörliknande tillstånd som enligt lagstiftningen och föreskriften omfattas av anmälningsplikten och skall anmälas till Cancerregistret innefattar såväl cancer/carcinom som övriga elakartade tumörsjukdomar, men även förstadier till maligna tumörer och tillstånd med oklar potential, samt några benigna tillstånd. Registrets namn uppfattas ibland antyda att en registrering innebär att man har eller har haft cancer, vilket kan väcka starka känslor, även ur denna synvinkel. En återkommande uppgift inom arbetet med hanteringar av anmälningar till Cancerregistret är utredningar och förklaringar om föreskriftens innebörd för registrering av vissa tumörtyper eller tillstånd.

SNOMED-kodning som används i cytologi och patologi

Inom morfologisk diagnostik används traditionellt koder som tillägg till den diagnostiska texten i utlåtandet för att kunna kategorisera fall och göra nyckeltal och diagnosutfall. I Sverige används sedan länge varianter av ett system som kallas SNOMED, en förkortning som betyder Systematized Nomenclature of Medicine. De koder som används är en lokal uppgradering av äldre versioner av ett kodverk som Amerikanska Patologföreningen konstruerade.

Kodverket består av flera armar betecknade med bokstäver där de viktigaste är T för topografi, M för morfologi, och D för disease. Bokstaven följs sedan av fem siffror, där 0 inte alltid skrivs ut i de senare positionerna. Det ursprungliga kodverket underhålls inte längre och även om vissa samordningsförsök gjorts av Svensk förening för patologi finns variationer i använda koder mellan de olika laboratorierna. Använda koder för tumörsjukdomar är dock i de flesta fall trots allt samstämmiga med de morfologikoder som används i WHO:s klassifikationer, och siffrorna i dessa är korrelerade med ICD-O. Grunden för kodverket är att en kod för lokal, T-, kombineras med en eller flera koder för morfologiska fynd M-.

Notera att koderna är inte avsedda som diagnoser, i synnerhet för patologi, och kontrolleras något mindre stringent än själva diagnostexten. Om text och kod skiljer sig åt är det texten som gäller. Om informationen är signifikant motsägelsefull så kan kontakt med laboratoriet för förtydligande vara lämplig.

Det är vanligt att laboratorierna använder SNOMED-koderna för att sortera ut vilka fall som skall gå med i sändningen av anmälningar till RCC. Om typer av fall systematiskt saknas bland anmälningarna från ett laboratorium kan detta bero på felaktiga flaggor på koder. I många laboratoriers system är

det svårt att korrekt hantera anmälningar av fall där en morfologisk diagnos skall registreras för vissa lokaler men inte för andra då man oftast enbart tittar på M-koden, exempel på detta är M-koden för adenom.

SNOMED skall inte förväxlas med SNOMED-CT som är ett mer omfattande kodverk som under lång tid utretts för implementering inom klinik och diagnostik . Mer information finns på Socialstyrelsens hemsida³.

³ <https://www.socialstyrelsen.se/kunskapsstod-och-regler/omraden/e-halsa/snomed-ct/>

Öron-, näsa- och halsområdet

Kliniskt läge	Klartext
C00	Läpp
C01	Tungbas
C02	Tunga
C03	Tandkött
C04	Munbotten
C05	Gom (Palatum)
C06	Annan och icke specificerad del av munhåla
C07	Öronspottkörtel (Parotis)
C08	Andra och ospecificerade spottkörtlar
C09	Tonsill
C10	Mellansvalg (Orofarynx, Mesofarynx)
C11	Övre svalgrum (Naso/Rhinofarynx, Epifarynx)
C12	Fossa piriformis
C13	Nedre svalg (Hypofarynx, Laryngofarynx)
C14	Annan och ofullständigt angiven lokalisering i läpp, munhåla och svalg
C30	Näshåla och mellanöra
C31	Näsans bihåla
C32	Struphuvud (Larynx)

Läpp C00

Kliniskt läge C00	ICD-O/3.2	ICD-O/2	ICD-10	ICD-9	ICD-7
Överläppens yttersida (läppröda)	C00.0	C00.0	C00.0	140.0	140.0
Underläppens yttersida (läppröda)	C00.1	C00.1	C00.1	140.1	140.1
Läppens yttersida (läppröda), läpp ej angiven	C00.2	C00.2	C00.2	140.9	140.9
Överläppens insida (slemhinna)	C00.3	C00.3	C00.3	140.3	140.0

Tabellen fortsätter på nästa sida.

Kliniskt läge C00	ICD-O/3.2	ICD-O/2	ICD-10	ICD-9	ICD-7
Underläppens insida (slemhinna)	C00.4	C00.4	C00.4	140.4	140.1
Läppens insida (slemhinna), läpp ej angiven	C00.5	C00.5	C00.5	140.5	140.9
Läppkommissur eller mungipa	C00.6	C00.6	C00.6	140.6	140.9
Överväxt till/från angränsande sublokal inom läpp (C00) med okänt ursprung	C00.8	C00.9	C00.9	140.9	140.9
Läpp UNS	C00.9	C00.9	C00.9	140.9	140.9

Tungbas C01

Kliniskt läge C01	ICD-O/3.2	ICD-O/2	ICD-10	ICD-9	ICD-7
Tungbasens dorsala sida, tungbas UNS, bakre 1/3 av tungan	C01.9	C01.9	C01	141.0	141.0

Tunga C02

Kliniskt läge C02	ICD-O/3.2	ICD-O/2	ICD-10	ICD-9	ICD-7
Tungans översida, främre 2/3, medellinje	C02.0	C02.0	C02.0	141.1	141.7
Tungans kant/rand och spets	C02.1	C02.1	C02.1	141.2	141.7
Tungans undersida, främre 2/3 och tungband	C02.2	C02.2	C02.2	141.3	141.7
Tungans rörliga del UNS (främre 2/3)	C02.3	C02.3	C02.3	141.4	141.9
Tungtonsill	C02.4	C02.4	C02.4	141.9	141.9
Överväxt till/från angränsande sublokal inom tunga (C02.0–C02.4) med okänt ursprung	C02.8	C02.9	C02.9	141.9	141.9
Tunga UNS	C02.9	C02.9	C02.9	141.9	141.9

Tandkött C03

Kliniskt läge C03	ICD-O/3.2	ICD-O/2	ICD-10	ICD-9	ICD-7
Överkäkens tandkött (maxillär gingiva)	C03.0	C03.0	C03.0	143.0	144
Underkäkens tandkött (mandibulär gingiva)	C03.1	C03.1	C03.1	143.1	144
Tandkött (gingiva) UNS	C03.9	C03.9	C03.9	143.9	144

Munbotten C04

Kliniskt läge C04	ICD-O/3.2	ICD-O/2	ICD-10	ICD-9	ICD-7
Munbotten främre del	C04.0	C04.0	C04.0	144.9	143
Munbotten lateral del	C04.1	C04.1	C04.1	144.9	143
Överväxt till/från angränsande sublokal inom munbotten (C04) med okänt ursprung	C04.8	C04.9	C04.9	144.9	143
Munbotten UNS	C04.9	C04.9	C04.9	144.9	143

Gom (Palatum) C05

Kliniskt läge C05	ICD-O/3.2	ICD-O/2	ICD-10	ICD-9	ICD-7
Hårda gommen	C05.0	C05.0	C05.0	145.2	144
Mjuka gommen	C05.1	C05.1	C05.1	145.3	144
Uvula (gomsegel)	C05.2	C05.2	C05.2	145.4	144
Överväxt till/från angränsande sublokal inom gom (C05) med okänt ursprung	C05.8	C05.9	C05.9	145.5	144
Gom (muntak) UNS	C05.9	C05.9	C05.9	145.5	144

Annan och icke specificerad del av munhåla C06

Kliniskt läge C06	ICD-O/3.2	ICD-O/2	ICD-10	ICD-9	ICD-7
Kindslemhinna (buckalslemhinna) UNS	C06.0	C06.0	C06.0	145.0	144
Kindfåra, läppfåra, alveolarfåra	C06.1	C06.1	C06.1	145.9	144
Retromolär yta (bakom kindtänderna)	C06.2	C06.2	C06.2	145.6	144
Överväxt till/från angränsande sublokal i andra och ospecificerade delar av munhåla (C06) med okänt ursprung	C06.8	C06.9	C06.9	145.9	144
Munhåla UNS inkl små spottkörtlar UNS	C06.9	C06.9	C06.9	145.9	144

Öronspottkörtel (Parotis) C07

Kliniskt läge C07	ICD-O/3.2	ICD-O/2	ICD-10	ICD-9	ICD-7
Öronspottkörtel, inkl utförsång (Stensens gång)	C07.9	C07.9	C07	142.0	142.0

Andra och ospecificerade spottkörtlar C08

Kliniskt läge C08	ICD-O/3.2	ICD-O/2	ICD-10	ICD-9	ICD-7
Submandibulariskörtel, submaxillariskörtel inkl utförsång (Whartons gång)	C08.0	C08.0	C08.0	142.1	142.6
Sublingualiskörtel inkl utförsång	C08.1	C08.1	C08.1	142.2	142.5
Överväxt till/från angränsande stora spottkörtlar (C07 + C08) med okänt ursprung	C08.8	C08.9	C08.9	142.9	142.9
Stora spottkörtlar UNS	C08.9	C08.9	C08.9	142.9	142.9

Tonsill C09

Kliniskt läge C09	ICD-O/3.2	ICD-O/2	ICD-10	ICD-9	ICD-7
Fossa tonsillaris	C09.0	C09.0	C09.0	146.0	145.0
Gombågar, främre och bakre	C09.1	C09.1	C09.1	146.0	145.0
Överväxt till/från angränsande sublokal inom tonsill (C09) med okänt ursprung	C09.8	C09.9	C09.9	146.0	145.0
Gomtonsill och tonsill UNS	C09.9	C09.9	C09.9	146.0	145.0

Mellansvalg (Orofarynx, Mesofarynx) C10

Kliniskt läge C10	ICD-O/3.2	ICD-O/2	ICD-10	ICD-9	ICD-7
Vallecula epiglottica (struplocksinsänkning)	C10.0	C10.0	C10.0	146.9	145.7
Epiglottis främre yta och fria kanter	C10.1	C10.1	C10.1	146.9	145.7
Lateral vägg	C10.2	C10.2	C10.2	146.9	145.7
Bakre vägg	C10.3	C10.3	C10.3	146.9	145.7
Brankialveck (gälveck hos foster) samt brankialcysta (lateral halscysta), dvs. embryonala rester	C10.4	C10.4	C10.4	146.9	145.7
Överväxt till/från angränsande sublokal inom mellansvalg (C10) med okänt ursprung	C10.8	C10.9	C10.9	146.9	145.9
Mellansvalg UNS	C10.9	C10.9	C10.9	146.9	145.9

Övre svalgrum (Naso/Rhinofarynx, Epifarynx) C11

Kliniskt läge C11	ICD-O/3.2	ICD-O/2	ICD-10	ICD-9	ICD-7
Övre vägg (naso/rhino- eller epifarynxtak)	C11.0	C11.0	C11.0	147.9	146
Bakre vägg inkl. adenoid, (svalgtonsill/farynxtonsill)	C11.1	C11.1	C11.1	147.9	146
Sidovägg inkl. Rosenmüllers ficka (fossa)	C11.2	C11.2	C11.2	147.9	146
Främre vägg inkl. bakre kant av nässeptum, koaner och nasofaryngeal yta av mjuka gommen	C11.3	C11.3	C11.3	147.9	146
Överväxt till/från angränsande sublokal inom övre svalgrum (C11) med okänt ursprung	C11.8	C11.9	C11.9	147.9	146
Övre svalgrum UNS	C11.9	C11.9	C11.9	147.9	146

Fossa piriformis C12

Kliniskt läge C12	ICD-O/3.2	ICD-O/2	ICD-10	ICD-9	ICD-7
Fossa (sinus) piriformis	C12.9	C12.9	C12	148.1	146

Nedre svalg (Hypofarynx, Laryngofarynx) C13

Kliniskt läge C13	ICD-O/3.2	ICD-O/2	ICD-10	ICD-9	ICD-7
Postkrikoidalt rum (krikofarynx)	C13.0	C13.0	C13.0	148.0	147
Aryepiglottiska veckets hypofaryngeala del eller aryepiglottiska vecket UNS	C13.1	C13.1	C13.1	148.9	147
Bakre vägg	C13.2	C13.2	C13.2	148.9	147
Överväxt till/från angränsande sublokal inom nedre svalg (C13) med okänt ursprung	C13.8	C13.9	C13.9	148.9	147
Nedre svalg UNS	C13.9	C13.9	C13.9	148.9	147
Svalg (laryngofarynx) i höjd med struphuvudet	C13.9	C14.1	C14.1	149.9	148

Annan och ofullständigt angiven lokalisering i läpp, munhåla och svalg C14

Kliniskt läge C14	ICD-O/3.2	ICD-O/2	ICD-10	ICD-9	ICD-7
Svalg UNS	C14.0	C14.0	C14.0	149.9	148
Waldeyers ring (lymfoid vävnad)	C14.2	C14.2	C14.2	149.9	148
Överväxt till/från läpp, munhåla och svalg (C00–C14) med okänt ursprung	C14.8	C14.8	C14.8	149.9	148

Näshåla och Mellanöra C30

Kliniskt läge C30	Anatomisk del	ICD-O/3.2	ICD-O/2	ICD-10	ICD-9	ICD-7
Näshåla	Inre näsrum	C30.0	C30.0	C30.0	160.0	160.0
	Näsbrosk	C30.0	C30.0	C30.0	160.0	160.0
	Näsmusslor	C30.0	C30.0	C30.0	160.0	160.0
	Nässkiljevägg UNS	C30.0	C30.0	C30.0	160.0	160.0
	Näsvestibul	C30.0	C30.0	C30.0	160.0	160.0
Mellanöra	Eustachiska röret (örontrumpeten)	C30.1	C30.1	C30.1	160.1	160.1
	Inneröra	C30.1	C30.1	C30.1	160.1	160.1

Näsans bihålor C31

Kliniskt läge C31	ICD-O/3.2	ICD-O/2	ICD-10	ICD-9	ICD-7
Maxillarsinus (överkäkshåla)	C31.0	C31.0	C31.0	160.2	160.2
Etmoidalsinus (silbenshåla)	C31.1	C31.1	C31.1	160.3	160.7
Frontalsinus (pannhåla)	C31.2	C31.2	C31.2	160.4	160.7
Sfenoidalsinus (kilbenshåla)	C31.3	C31.3	C31.3	160.5	160.7
Överväxt till/från angränsande sublokal inom näsans bihålor (C31) med okänt ursprung	C31.8	C31.9	C31.9	160.9	160.9
Näsans bihålor UNS	C31.9	C31.9	C31.9	160.9	160.9

Struphuvud (Larynx) C32

Kliniskt läge C32	Anatomisk del	ICD-O/3.2	ICD-O/2	ICD-10	ICD-9	ICD-7
Glottis	Inre larynx	C32.0	C32.0	C32.0	161.0	161
	Äkta stämband UNS	C32.0	C32.0	C32.0	161.0	161
Supraglottis (larynx övre del)	Aryepiglottiska veckets laryngeala del	C32.1	C32.1	C32.1	161.1	161
	Epiglottis bakre laryngeala del	C32.1	C32.1	C32.1	161.1	161
	Epiglottis suprahoidala del	C32.1	C32.1	C32.1	161.1	161
	Epiglottis UNS	C32.1	C32.1	C32.1	161.1	161
	Falska stämband/fickband	C32.1	C32.1	C32.1	161.1	161
Subglottis (larynx undre del)	Ventriculus laryngis	C32.1	C32.1	C32.1	161.1	161
		C32.2	C32.2	C32.2	161.2	161
Larynxbrosk		C32.3	C32.3	C32.3	161.3	161
Överväxt till/från angränsande sublokal inom struphuvud (C32) med okänt ursprung		C32.8	C32.9	C32.9	161.9	161
Larynx UNS		C32.9	C32.9	C32.9	161.9	161

Morfologisk typ C00-14, C30-32	ICD-O/3.2	ICD-O/2	C24/hist
Skivepiteltumörer			
Adenoskvamöst carcinom	85603	85603	196
Basaloitt skivepitelcarcinom	80833	80703	146
Hornbildande skivepitelcarcinom	80713	80703	146
Icke-hornbildande skivepitelcarcinom	80723	80703	146
Icke-keratiniserande skivepitelcarcinom	80723	80703	146
Keratiniserande skivepitelcarcinom	80713	80703	146
Papillärt skivepitelcarcinom	80523	80703	146
Skivepitelcarcinom	80703	80703	146
Skivepitelcarcinom HPV-oberoende	80863	80703	146
Skivepitelcarcinom HPV-relaterat	80853	80703	146
Skivepiteldysplasi höggradig/HSIL	80772/b	80702/b	144/b
Spolcelligt skivepitelcarcinom	80743	80703	146
Verruköst skivepitelcarcinom	80513	80703	146
Adenocarcinom/carcinom			
Acinic cell carcinoma	85503	85503	066
Adenocarcinom basalcellstyp	81473	81403	096
Adenocarcinom intestinal typ	81443	81403	096
Adenocarcinom UNS	81403	81403	096
Adenoidcystiskt carcinom	82003	82003	056
Adenoskvamöst carcinom	85603	85603	196
Carcinom acinärcellstyp	85503	85503	066
Carcinom med NUT proteinrearrangemang	80233	80203	196
Duktal cancer/duktalt carcinom	85003	85003	096
Epitelialt-myoepitelialt carcinom	85623	85623	196
Heterotopi-associerat adenocarcinom	80103	80103	196
Lymfoepitelialt/lymfoepiteliomlikt carcinom	80823	80823	166
Lymfoepiteliom	80823	80823	166
Mukoepidermoitt carcinom	84303	84303	076
Myoepitelialt carcinom (C02.4)	89823	85623	196

Tabellen fortsätter på nästa sida.

Morfologisk typ C00-14, C30-32	ICD-O/3.2	ICD-O/2	C24/hist
NUT-carcinom	80233	80203	196
Odifferentierat carcinom	80203	80203	196
Papillär (körtel-)tumör aggressiv (C30.1)	82601	82601	093
Papillärt nasofaryngealt adenocarcinom	82603	82603	096
Polymorft adenocarcinom	85253	81403	096
Schneiders carcinom (C30, C31)	81213	81203	116
Sinonasalt odifferentierat carcinom SNUC	80203	80203	196
Neuroendokrina tumörer			
Medelhögt differentierat neuroendokrint carcinom	82493	82403	086
Merkelcellscarcinom nodalt/extrakutant	82473	82473	446
Småcelligt neuroendokrint carcinom SCNEC	80413	80413	196
Storcelligt neuroendokrint carcinom LCNEC	80133	80123	196
Väl-/högt differentierat neuroendokrint carcinom	82403	82403	086
Inverterade papillom			
Inverterat Schneiderpapillom (C30, C31)	81211/b	80501/b	115/b
Inverterat sinonasalt papillom (C30, C31)	81211/b	80501/b	115/b
Onkocytiskt Schneiderpapillom (C30, C31)	81211/b	80501/b	115/b
Onkocytiskt sinonasalt papillom (C30, C31)	81211/b	80501/b	115/b
Melanocytära tumörer			
Malignt melanom UNS	87203	87203	176
Övriga tumörer			
Estesioneuroblastom	95223	95003	416
Spottkörteltumörer och tumörer från körtelutgångar C07-08			
Acinic cell carcinoma	85503	85503	066
Adenocarcinom basalcellstyp	81473	81403	096
Adenocarcinom ex/ur pleomorft adenom	89413	89403	046
Adenocarcinom in situ ex/ur pleomorft adenom	89412/b	89402/b	044/b
Adenocarcinom UNS	81403	81403	096

Tabellen fortsätter på nästa sida.

Öron-, näsa- och halsområdet

Morfologisk typ C00-14, C30-32	ICD-O/3.2	ICD-O/2	C24/hist
Adenoidcystiskt carcinom	82003	82003	056
Bröstkörtelliknande sekretoriskt carcinom/mammary analogue secretory carcinoma (MASC)	85023	81403	096
Carcinom acinärcellstyp	85503	85503	066
Carcinosarkom	89803	89803	896
Duktal cancer in situ/intraduktal cancer (spottkörteltyp)	85002/b	85002/b	094/b
Duktal cancer/duktalt carcinom	85003	85003	096
Duktalt carcinom av spottkörteltyp	85003	85003	096
Epitelialt-myoepitelialt carcinom	85623	85623	196
Klarcelligt carcinom	83103	83103	096
Lymfoepitelialt/lymfoepiteliomlikt carcinom	80823	80823	166
Lymfoepiteliom	80823	80823	166
Malign blandad tumör av spottkörteltyp	89403	89403	046
Malignt myoepiteliom	89823	85623	196
Malignt pleomorft adenom	89413	89403	046
Mixed tumour (spottkörteltyp) malign	89403	89403	046
Mukoepidermoitt carcinom	84303	84303	076
Myoepitelialt carcinom/malignt myoepiteliom	89823	85623	196
Odifferentierat carcinom	80203	80203	196
Onkocytärt carcinom	82903	82903	096
Polymorft adenocarcinom	85253	81403	096
Sebaceöst adenocarcinom	84103	84103	046
Sekretoriskt carcinom	85023	81403	096
Skivepitelcarcinom	80703	80703	146
Spottkörtelgångscarcinom/salivary duct carcinoma	85003	85003	096

Att tänka på vid registrering C00–C14, C30–C32

Multipla tumörer samtidigt och över tid

- Varje primärtumör registreras var för sig.
- Det är inte ovanligt att sjukdomen debuterar med lymfkörtelmetastas. Det är också relativt vanligt med såväl recidiv av tidigare tumör som uppkomst av ny tumör med samma morfologi.

Översättning multifokal

- **För diagnosdatum till och med 2022-12-31:** Vid flera samtidiga tumörer med samma morfologi och inom samma lokal ska varje tumör registreras med aktuell lägeskod och med följande översättningar:

Kliniskt läge	ICD-O/2	ICD-9	ICD-7
C00	C00.0	140.8	140.8
C02	C02.8	141.8	141.8
C04	C04.8	144.9	143
C05	C05.8	145.8	144
C06	C06.8	145.8	144
C08	C08.8	142.8	142.8
C09	C09.9	146.0	145.0
C10	C10.8	146.8	145.8
C11	C11.8	147.9	146
C13	C13.8	148.8	147
C31	C31.8	160.0	160.8
C32	C32.8	161.8	161

- **För diagnosdatum från och med 2023-01-01:** Vid flera samtidiga tumörer med samma morfologi och inom samma lokal ska varje tumör registreras. Ingen multifokalöversättning ska göras.

Användning av diagnosgrund 8 (specificerad morfokod utan PAD eller cyt)

- **Neuroendokrin tumör** som enbart är kliniskt diagnostiserad registreras med morf-kod 82403 och diagnosgrund 8.

Sidoangivelse

- För pariga organ eller strukturer bör sida anges om uppgiften finns. För ett flertal av de här aktuella lägena är uppgiften obligatorisk: C06, C07.9, C08, C09, C30.1, C31.0 och C32.0. 1 = höger, 2 = vänster, 9 = okänd sida.

Att tänka på vid val av läge

- **Läpp:** Läpproda (läppstiftsområdet) registreras på läge C00.0–C00.2. Den hudbeklädda delen av läppen registreras på läge C44. Om läpproda inte tydligt anges i anmälan ska i första hand hudläget väljas. För dysplasi vid diagnosen aktinisk cheilit skall läget för läpproda användas.
- **Periodontal vävnad:** Tumörer från periodontal vävnad och tandfickor inkluderas i läge C03, tandkött/gingiva.
- **Följande ingår inte i gommen:** Tumörer som utgår från tandkött, läpparnas insida, underliggande ben och mjuka gommens övre, nasofaryngeala yta registreras inte på läge C05 gom/palatum.
- **Tandtumörer:** Tumörer från tänder registreras på respektive benläge överkäke/maxill C41.0 eller underkäke/mandibel C41.1.
- **Tunga och tungbas:** Den posteriora, bakre delen av tungan har ett eget läge, C01, medan tungan i övrigt och tunga UNS hör till läge C02.
- **Tonsiller:** Tonsillerna är anhopningar av lymfoid vävnad som sitter i en ringformig bildning i bakre svalget. Gomtonsillerna ("halsmandlarna") och en mindre tonsill i gomseget hör till Tonsilläget C09, medan tungtonsillen som är belägen i tungans bakre del hör till läge C02.4, medan svalg/farynxtonsillen (adenoiden) hör till läge C11.1.
- **Spottkörtlar:** Tumörer i öronspottkörteln (parotis) och övriga stora spottkörtlar (submandibularis, submaxillaris och stora spottkörtlar UNS) registreras på läge C07 och C08. Små, så kallade accessoriska, spottkörtlar finns utbredd i slemhinnan i munhålan och tumörer utgångna från dessa registreras på respektive faktiskt läge, i första hand C01, C03, C04, C05 och C06.
- **Stämband:** Det finns lägen för "äkta" och "falska" stämband. Om endast stämband anges i anmälan får det förutsättas att det är de äkta som avses.
- **Vaxkörtelcarcinom/ceruminöst adenocarcinom** förekommer i ytterörat men registreras på läge C44.2.
- **Skelettumörer:** Tumörer som utgår från någon del av skelettet registreras på sedvanligt sätt på rätt benläge, se C41.

Att tänka på vid val av morfologi

- **Pleomorft adenom** är en godartad tumör som har en epitelial och en mesenkymal komponent. Den epiteliala komponenten kan malignifiera och endast sådana varianter ska registreras. Detta kan benämnas carcinom

ur/ex pleomorft adenom, pleomorft adenom med adenocarcinom, malignt pleomorft adenom och pleomorft adenom med cancer in situ.

- **Whartins tumör/adenolymfom** är en benign tumör som inte ska registreras.
- Enligt gällande föreskrift ska för läge **Näshåla C30 ”inverterat näspapillom (Schneider-tumör)”** registreras. Det finns såväl flera varianter av Schneidertumörer som av inverterade papillom beskrivna i ICD-O/3.2 och i WHO-klassifikationen. ICD-O/3.2 listar dessa fördelade över morf-koderna 8121/0 samt 8121/1 och med olika klartexter, varav ett antal är hänvisade till läge C30.0 samt C31. Detta tolkas som att **enbart varianten av Schneidertumör som är inverterade eller onkocytära och som har kod 8121/1** i ICD-O/3.2 samt i aktuell WHO-klassifikation och som har en viss malignifieringsrisk beskriven med rökning och högrisk HPV angivet som riskfaktorer avses som registreringspliktig.
- **Skivepitelcarcinom** kan delas in i HPV-relaterat (”HPV-positivt”) och HPV-oberoende (”HPV-negativt”). HPV-analys skall enligt vårdprogram utföras på primära skivepitelcancer i **tonsill, tungbas och epifarynx**. Ofta används i stället analys med antikropp för p16, ett protein som uttrycks i celler med avvikande proliferation till exempel på grund av HPV-infektion. Positivitet för p16 i över 70 % uppfattas tyda på HPV-positivitet. I B-anmälningar kan uppgift om HPV-status saknas, men informationen kan hämtas i kvalitetsregistret.
- **Skivepitelcarcinom HPV-relaterat:** Om information om HPV-positiv/relaterat finns ska den specifika morf-koden 80853 väljas. Information om HPV-relaterat kan hämtas från kvalitetsregistret för tumörer i huvud och halsregionen. En skivepitelcancer anses vara HPV-relaterad om p16-positiv angetts i kvalitetsregistret oavsett svar på HPV DNA-analys.
- **Skivepitelcarcinom HPV-oberoende:** Om information om HPV-negativ/oberoende finns ska den specifika morf-kod 80863 endast väljas om ingen annan specificerad variant av skivepitelcarcinom finns i anmälan.

Historik

- Estesioneuroblastom med morf-kod 95223 och övriga ”estesiotumörer” har tidvis registrerats på läge C72, men ska enligt ICD-O registreras på läge C30.0.

Klinisk överblick C00–C14, C30–C32

Anatomi

Området innehåller en rad olika lägen i munhåla och svalg samt övre delen av luftvägarna ovan struphuvudet, inklusive spottkörtlar och tonsill.

Avgränsningen mellan några av lägena och korrelationen till den kliniskt angivna lokalen kan vara lite vanskelig. WHO-klassifikationen som innefattar dessa lägen använder sig av en mer övergripande indelning av de anatomiska lokalerna.

- Läppcancer
- Munhålecancer
- Orofarynxcancer (cancer i mellansvalget)
- Nasofarynxcancer (cancer i nässvalget)
- Hypofarynxcancer (cancer i nedre svalget)
- Larynxcancer (cancer i struphuvudet)
- Spottkörtelcancer
- Näs- och bihålecancer (inkluderar cancer i mellanörat)
- Lymfkörtelmetastas på halsen med okänd primärtumör, CUP-HH

Tumörer

De flesta lägena domineras starkt av skivepitelderiverade tumörer utgångna från slemhinneytor. Förekomst av humant papillomvirus (HPV) är viktigt för såväl uppkomst, prognos och diagnostik för vissa lägen. Skivepitelcancer graderas ofta med en tregradig skala, men ibland används numera i stället indelning i morfologiska undertyper. Vid skivepitelcancer utgången från slemhinnan i munhålan eller svalget kan primärtumören ibland vara mycket liten och svår att hitta, och det är inte ovanligt att sjukdomen debuterar med en förstörd lymfkörtel på halsen som visar sig innehålla en metastas. Det finns olika premaligna förstadier till skivepitelcancer i munhålan, dessa har kliniska beteckningar som leukoplaki och erytroplaki och hittas ofta av tandläkare. Vid provtagning från dessa gäller sedvanliga regler; höggradig skivepiteldysplasi registreras.

Skivepiteltumörer är den vanligaste diagnosen även i området för det läpproda. För större tumörer kan det vara vanskelig att avgöra vilken som är primärlokalen, och det kan ibland vara otydligt i anmälningarna om tumörer i läpparna har sitt primära ursprung i det läpproda eller i läpphuden. Om inte det läpproda tydligt anges som lokal i klinikanmälan eller PAD (patologisk anatomisk diagnos) används i första hand hudläget C44.

I läpparna kan en särskild form av starkt inflammerad solskada, aktinisk cheilit, förekomma. Retningen kan ge dysplasi och ökar risk för skivepitelcancer. Sådana lesioner skall endast registreras om det föreligger övergång i höggradig skivepiteldysplasi, och registreras som detta.

Även andra typer av carcinom inklusive olika typer av adenocarcinom/körtelcancerar jämte neuroendokrina tumörer, lymfom och mesenkymala tumörer förekommer i regionen.

Spottkörtlarna har en egen och komplex tumörflora med flera varianter av körteltumörer med utseende av körtlarnas olika epiteliala celltyper, med varierande växtmönster men också blandtumörer. Skivepitelcancer förekommer i de stora spottkörtlarna såväl som primär tumör utgången från utförsgångstrukturer, som metastatisk växt från närliggande tumörutgången från slemhinneytan.

På läge C30.0 finns en särskild form av neuroblastom som anses uppkomma i anslutning till luktnerven, som har lite särskilda strukturella egenskaper. Denna morfologiska diagnos har tidvis även registrerats på läge C72, men ska enligt ICD-O höra till läge C30.0.

Utredning och provtagning/preparat

Många utredningar av misstänkt tumör i området har en finnålspunktion/cytologisk diagnos som första morfologiska utredning. Om lymfom finns som differentialdiagnos opereras ofta lymfkörteln/knutan ut i stället.

Misstänkta tumörer i munslemhinnan ses ofta kliniskt som sårbildningar som inte läks och första undersökningen är i så fall en slemhinnebiopsi, men även cytologiska prov från ytan används. Provtagning djupare ner i svalget och i näshålorna görs med hjälp av skopi.

I samband med operation av tumör i området görs ofta en lymfkörtelutrymning på halsen enligt särskilda direktiv, för att göra en korrekt stadieindelning. Preparatet kallas ibland neck-preparat, lateral hals eller halsutrymning. Antalet lymfkörtlar och antalet lymfkörtlar med tumör räknas noga.

Notera att det är relativt vanligt för läget såväl med recidiv av en opererad/behandlad tumör som uppkomst av ny tumör, ofta med samma morfologi (främst skivepitelcancer) inom läget. Man behöver därför alltid vara vaksam vid inkomna anmälningar och vara frikostig med att eftersöka ytterligare information för att fastställa om det rör sig om förnyad manifestation av tidigare tumör eller en ny primärtumör.

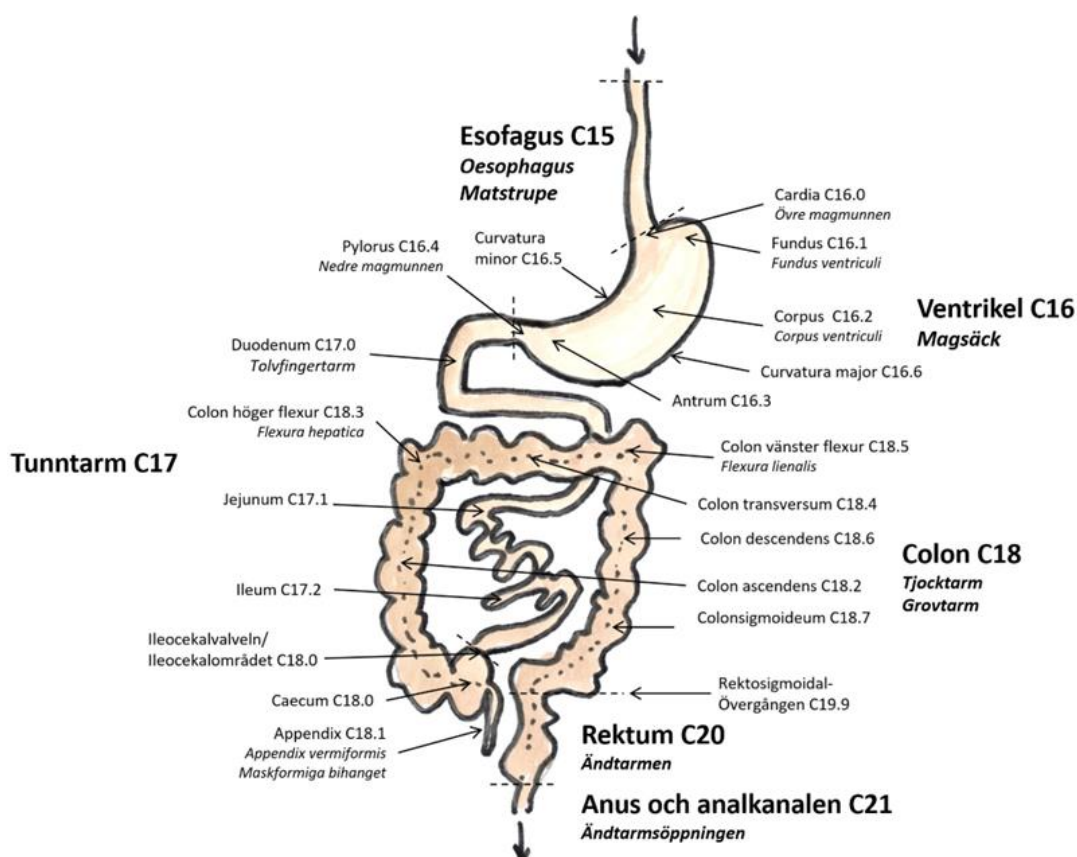
Många tumörer går inte att operera radikalt vid upptäckten och behandlas då i stället ofta med strålbehandling. Misstänkta recidiv kan biopsieras flera gånger över tid.

Gastrointestinalkanalen

Kliniskt läge	Klartext
C15	Matstrupe (Esofagus)
C16	Magsäck (Ventrikel)
C17	Tunntarm (Duodenum, Ileum, Jejunum)
C18	Tjocktarm (Kolon)
C19	Övergång ändtarm-tjocktarm (Rektosigmoidala övergången)
C20	Ändtarm (Rektum)
C21	Ändtarmsöppning (Anus) och analkanalen
C22	Lever (Hepar) och intrahepatiska gallvägar
C23	Gallblåsa (Vesica Felleae)
C24	Andra och ospecificerade delar av gallvägssystemet
C25	Bukspottkörteln (Pankreas) inklusive exokrin och endokrin del
C26	Andra och ospecificerade delar av matsmältningsorganen

Figur 1. Schematisk bild av gastrointestinalkanalen i genomsnitt.

Esofagus C15 överst och Anus och analkanalen C21 längst ned. Text och 3-ställiga ICD-O/3 koder visar de övergripande lägena C15–C18 samt C20–C21. Pilar markerar 20 specifika lägen enligt 4-ställiga ICD-O/3 koder. En mer detaljerad bild av övergången mellan tunntarm och grovtarm ses i Figur 3.



Källa: Socialstyrelsen

Mikroanatomi och T-stadium gastrointestinalkanalens rörformiga delar

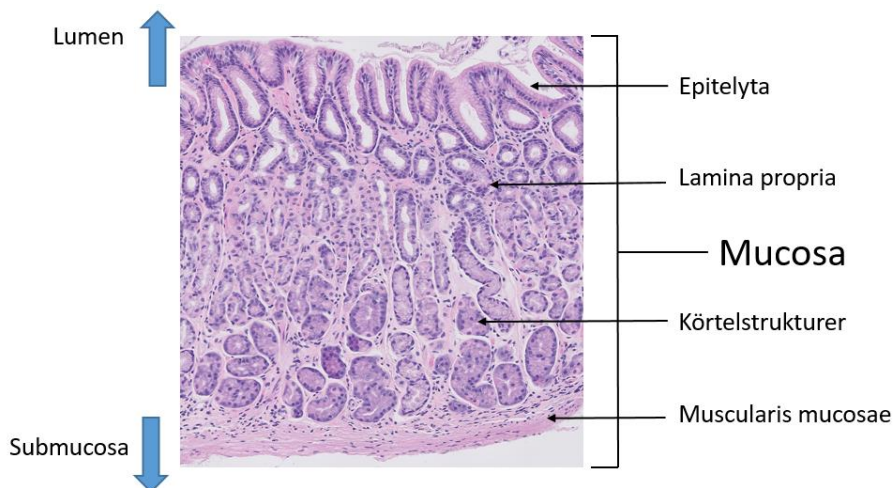
Magtarmkanalens körtelslemhinnebeklädda rörformiga delar har en gemensam grundläggande struktur som ligger till grund för hur precancerösa och cancerösa förändringar benämns och hur stadierna av djupväxt definieras.

Mot lumen finns själva slemhinnan, mukosan, som består av ytepitel, körtelstrukturer och mellanliggande bindväv, den så kallade lamina propria. Mukosan avgränsas mot djupet av ett tunt muskellager, lamina muscularis, under vilken submucös bindväv följs av de tjocka muskellagren. Utsidan av ”röret” är till största delen beklädd med serosayta, till exempel är stora delar

av magsäcken och tarmen beklädda med bukhinna, men vissa delar är retroperitoneala.

Figur 2. Mikroskopbild av ett hematoxylin-/eosin-färgat preparat utgörande ett tvärsnitt av gastrointestinalkanalens mucosalager.

Överst i bild lumen och längst ned submucosa. Pilar markerar: epitelyta, lamina propria, körtel-strukturer och muscularis mucosae.



Källa: Socialstyrelsen

Intraepitelial dysplasi; lågradig (icke-registreringspliktig) och höggradig, epitelcells dysplasi vilken är begränsad till preformerade körtelstrukturer. Intraepitelial dysplasi motsvarar cancer in situ men begreppet föredras ofta här då det kan vara missledande ur ett kliniskt perspektiv (**Tis**).

Intramukosal cancer; neoplastisk körteltillväxt i mukosaskiktet som inte är begränsad till preformerade körtelstrukturer utan bryter igenom till bindväven i lamina propria, men som inte helt bryter igenom slemhinnans avgränsande muskelskikt (**T1a**).

Invasiv cancer; växt i submukosa, muskellagret och genom muskellagret men inte ut i serosaytan (**T1b-T3**).

Indelningen är även applicerbar på skivepiteltumörer i esofagus, med den skillnaden att intraepitelial dysplasi/cancer in situ innebär höggradig dysplasi i skivepitelskiktet utan genombrott av basallagret till lamina propria.

Lesionerna namnges efter sin struktur eller form:

- **Adenom:** avvikande anhopning av körtelstrukturer, kan vara med eller utan dysplasi/atypi.
- **Polyp:** förändring som infäster med en stjälk mot underlaget.
- **Flack förändring:** förändring som infäster bredbasigt mot underlaget.
- **Sessile:** samma som flack förändring.

- **Sågtandsmönstrad:** mucinrikt spetsliknande mönster.
- **Serrated:** sågtandsmönstrad.
- **Intraepitelial glandulär neoplasi:** cancer in situ i körtelepitel, används för ”platta” förändringar, det vill säga som inte har en adenomatös utbuktning. Detta är i tjocktarmen ofta kopplat till dysplasi i kronisk inflammatorisk tarmsjukdom.
- **DALM:** ”dysplasia associated lesion or mass” endoskopisk bestämning på icke-polypös lesion relaterad till kronisk inflammatorisk tarmsjukdom, *begreppet skall utgå!*

T1-carcinom, vilka ofta beskrivs som adenom eller polyper med övergång i invasivt carcinom, har ytterligare uppdelningar av stadiet beroende på hur djupt i submukosan tumören når. Olika bedömningsskalor används för flacka och polypösa lesioner.

Flacka T1-lesioner; Kikuchi-nivåer/sm-typ;

- sm1 infiltration i submukosans övre tredjedel
- sm2 infiltration i submukosans mellersta tredjedel
- sm3 infiltration i submukosans djupa tredjedel

Polypösa T1-lesioner; invasionsnivå enligt Haggitt;

- Haggitt nivå 1 invasion i submukosan men enbart i polyphuvudet
- Haggitt nivå 2 invasionen ner i polypens ”nacke”
- Haggitt nivå 3 invasion ner i polypens stjälk
- Haggitt nivå 4 invasion nedanom polypstjälken men inte i muskularis propria

Samtliga lesioner som har en sm-typ eller en Haggittnivå angiven är alltså, om än ytligt, invasiva carcinom.

Ytliga adenocarcinom uppkomna i en tydlig adenomstruktur kallas ibland fortfarande för det mera gammaldags adenocarcinom ex/ur adenom. Uttrycket används alltmer sällan, och är närmast obsolet då det är biologiskt fastlagt att alla adenocarcinom i tarmkanalen uppkommer ur adenomatösa förstadier i någon grad.

Morfologitabell neuroendokrina tumörer i gastrointestinalkanalen

Beteckning	Förkortning	Differentiering	Grad
Neuroendokrin tumör UNS	NET	Högt diff	Okänd
Neuroendokrin tumör G1	NET G1	Högt diff	Låg/G1
Neuroendokrin tumör G2	NET G2	Högt diff	Intermediär/G2
Neuroendokrin tumör G3	NET G3	Högt diff	Hög/G3
Neuroendokrin cancer UNS	NEC	Lågt diff	Hög/G3
Småcellig neuroendokrin cancer	SCNEC	Lågt diff	Hög/G3
Storcellig neuroendokrin cancer	LCNEC	Lågt diff	Hög/G3
Mixed Neuroendokrin-Non neuroendokrin neoplasi	MiNEN	Högt eller lågt diff	Varierande

Att tänka på vid val av morfologi neuroendokrina tumörer

- Neuroendokrina tumörer (neuroendokrina neoplasier/NEN) kan ha lite olika beteckningar i olika lägen men sedan 2019 års WHO klassifikation för gastrointestinalkanalen är beteckningarna homogeniserade för hela GI-kanalen i enlighet med tabellen.
- Den aktuella indelningen inbegriper såväl grad ("grade") som differentieringsgrad ("differentiation") vilket i synnerhet i svensk nomenklatur kan vara lite svåröverskådligt.
- För MiNEN finns lägesspecifika varianter av blandning för flera anatomiska lokaler.
- Den tidigare vanliga beteckningen "carcinoid" för högt differentierade/låggradiga neuroendokrina tumörer i gastrointestinalkanalen rekommenderas inte.
- Högt differentierade rena neuroendokrina lesioner från GI-kanalen har en egen TNM-stadieindelning, medan NEC stadiindelns enligt carcinom på aktuell lokal.
- Enligt European Network of Cancer Registries (ENCR) kan neuroendokrin tumör som enbart är kliniskt diagnostiserad registreras med morf-kod 82403 och diagnosgrund 8.

Morfologitabell mjukdelstumörer, groddcellstumörer och slemhinne melanom i gastrointestinalkanalen

Morfologisk typ C15-26	ICD-O/3.2	ICD-O/2	C24/hist
Mjukdelstumörer			
Alveolärt rhabdomyosarkom	89203	89203	676
Angiosarkom	91203	91203	506
Embryonalt rhabdomyosarkom UNS (inkl botryoid typ)	89103	89103	676
Embryonalt sarkom (i levern)	89913	88003	796
Epitelioitt hemangioendoteliom	91333	91303	506
GIST (gastrointestinal stromal tumör/stromacellssarkom)	89363	88003	796
Kaposi sarkom	91403	91403	566
Klarcellssarkom UNS	90443	90443	796
Leiomyosarkom UNS	88903	88903	666
Malign glomustumör	87113	86803	446
Malign granularcellstumör	95803	95803	686
Malign solitär fibrös tumör (SFT)	88153	88003	796
Myofibroblastiskt (pseudo)sarkom, inflammatoriskt epitelioitt	88251/b	88001/b	793/b
Perivaskulär epiteloid tumör (PECom), malign	87143	90443	796
Rhabdomyosarkom UNS	89003	89003	676
Spolcelligt rhabdomyosarkom	89123	89003	676
Synovialt sarkom UNS	90403	90403	776
Groddcells-/germinalcellstumörer			
Blandad groddcellstumör	90853	90853	826
Embryonalt carcinom UNS	90703	90703	826
Germinom	90643	90643	981
Gulesäckstumör (yolk sac tumour)	90713	90713	826
Malignt teratom	90803	90803	826
Mixed germ cell tumour	90853	90853	826
Omoget teratom	90803	90803	826

Tabellen fortsätter på nästa sida.

Morfologisk typ C15-26	ICD-O/3.2	ICD-O/2	C24/hist
Slemhinne melanom			
Malignt melanom UNS	87203	87203	176
Mukosalt lentiginöst melanom	87463	87203	176
Nodulärt melanom (NM)	87213	87213	176

Att tänka på vid val av morfologi mjukdelstumörer, groddcellstumörer och slemhinne melanom i gastrointestinalkanalen

- I tabellen listas de tumörtyper som har vanliga eller lokaltypiska manifestationer i främst den rörformiga delen av gastrointestinalkanalen. För en komplett översikt över mjukdelstumörer hänvisas till läge C49.
- Hematolymfoida neoplasier kan ha sin manifestation i mag-tarmkanalen, och det finns också lägesspecifika varianter. För dessa hänvisas emellertid helt till Lymfomkapitlet.
- Godartade mjukdelstumörer som inte är registreringspliktiga som leiomyom och lipom är relativt vanliga.
- Majoriteten av solitära fibrösa tumörer (SFT) i gastrointestinalkanalen är godartade, endast 10 % har en mer aggressiv profil med lokala återfall och fjärrmetastaser. I WHO-klassifikationen för gastrointestinalkanalen rekommenderas att dessa skall benämnas malign SFT med morf-kod 88153.
- **SFT skall här endast registreras om det tydligt anges att det rör sig om en malign variant enligt PAD eller klinisk anmälan.** Beteckningen hemangiopericytom som för vissa lägen betraktas som mer eller mindre överlappande rekommenderas inte för gastrointestinalorganen.
- Slemhinnerelaterade melanom är primära melanom som kan uppkomma i hela längden av kanalen, men är vanligast anorektalt.
- Enligt European Network of Cancer Registries (ENCR) kan germinalcellstumör som enbart är kliniskt diagnostiserad registreras med morf-kod 90643 och diagnosgrund 8.
- Metastas av GIST registreras på C26.9 om ingen primärlokal är känd.
- Kaposi sarkom registreras endast en gång enligt regel 4.1 för multipla primärtumörer enligt WHO ICD-O/3.2.

Historik

- **Misstänkt malign/borderline GIST-tumör** registrerades tidigare enligt ICD-O/2 med morf-kod 88001, C24/hist 783/b. Från och med 2014 registreras misstänkt/borderline GIST med morf-kod 80001, C24/hist 993/b.

Gastrointestinalkanalen

- **GIST UNS oklar/låg malignitetspotential** registrerades tidigare med morf-kod 89361. Från och med 2020 registreras alla GIST oavsett grad som maligna.

Matstrupe (Esofagus) C15

Kliniskt läge C15	ICD-O/3.2	ICD-O/2	ICD-10	ICD-9	ICD-7
Cervikala esofagus (tractus superioris) ≤ 18 cm	C15.0	C15.0	C15.0	150.3	150.0
Torakala esofagus övre (proximala) tredjedel 19–24 cm	C15.3	C15.0	C15.0	150.3	150.0
Torakala esofagus mellersta tredjedel 25–32 cm	C15.4	C15.1	C15.1	150.4	150.0
Torakala esofagus nedre (distala, abdominala) tredjedel 33–40 cm	C15.5	C15.2	C15.2	150.5	150.0
Överväxt till/från angränsande sublokal inom matstrupe (C15) med okänt ursprung	C15.8	C15.9	C15.9	150.9	150.9
Matstrupe UNS	C15.9	C15.9	C15.9	150.9	150.9

Morfologisk typ C15	ICD-O/3.2	ICD-O/2	C24/hist
Carcinom och höggradig epitelcells dysplasi			
Adenocarcinom	81403	81403	096
Adenoidcystiskt carcinom	82003	82003	056
Adenoskvamöst carcinom	85603	85603	196
Basaloitt skivepitelcarcinom	80833	80703	146
Esofageal glandulär (intraepitelial) neoplasi, höggradig (körtelriverad)	81482/b	81402/b	094/b
Esofageal intraepitelial skivepitelneoplasi, höggradig (skivepitelriverad) (<i>skivepitelcancer in situ; Tis</i>)	80772/b	80702/b	144/b
Höggradig Barrett dysplasi C15.5 (<i>körtelcancer in situ; Tis</i>)	81482/b	81402/b	094/b
Lymfoepitelialt/lymfoepiteliomlikt carcinom	80823	80823	166
Lymfoepiteliom	80823	80823	166
Mukoepidermoitt carcinom	84303	84303	076
Odifferentierat carcinom	80203	80203	196
Skivepitelcarcinom UNS	80703	80703	146

Tabellen fortsätter på nästa sida.

Morfologisk typ C15	ICD-O/3.2	ICD-O/2	C24/hist
Spolcelligt skivepitelcarinom	80743	80703	146
Verruköst skivepitelcarinom	80513	80703	146
Esofageala neuroendokrina tumörer			
Neuroendokrin tumör NET G1	82403	82403	086
Neuroendokrin tumör NET G2	82493	82403	086
Neuroendokrin tumör NET G3	82493	82403	086
Neuroendokrin tumör NET UNS	82403	82403	086
Neuroendokrint carcinom NEC UNS	82463	80203	196
Småcelligt neuroendokrint carcinom SCNEC	80413	80413	196
Storcelligt neuroendokrint carcinom LCNEC	80133	80123	196
Blandade tumörer			
Blandform småcelligt neuroendokrint carcinom – adenocarcinom	80453	80413	196
Blandform småcelligt neuroendokrint carcinom – skivepitelcarinom	80453	80413	196
Blandad neuroendokrin non-neuroendokrin tumör (MiNEN)	81543	81503	096

Att tänka på vid registrering C15

Multipla tumörer samtidigt och över tid

- Varje primärtumör registreras var för sig.
- Vid så kallad mappning (systematisk provtagning) vid känd Barretts kan flera höggradiga dysplasier hittas vid samma biopsitillfälle. Endast en registrering görs.
- Vid invasiv tumör och tidigare höggradig dysplasi finns registrerad görs en ny tumör. Detta förutsatt att det inte är under utredningens gång. Då uppdateras tidigare registrering.

Översättning multifokal

- **För diagnosdatum till och med 2022-12-31:** Vid flera samtidiga tumörer med samma morfologi och inom samma sublokal ska varje tumör registreras med aktuell lägeskod och med översättning till ICD-O/2 C15.8, ICD-9 150.8, ICD-7 150.8.
- **För diagnosdatum från och med 2023-01-01:** Vid flera samtidiga tumörer med samma morfologi och inom samma lokal ska varje tumör registreras. Ingen multifokalöversättning ska göras.

Användning av diagnosgrund 8 (specificerad morf-kod utan PAD eller cyt)

- **Neuroendokrin tumör** som enbart är kliniskt diagnostiserad registreras med morf-kod 82403 och diagnosgrund 8.
- **Germinalcellstumör** som enbart är kliniskt diagnostiserad registreras med morf-kod 90643 och diagnosgrund 8.

Att tänka på vid val av läge

- Tumörer som utgår från gastro-esofageala övergången (GEJ), dvs. inom 2 cm upp från och 2 cm ner från övre magmunnen, ska registreras på läge C16.0.

Att tänka på vid val av morfologi

- Barretts esofagus är ett tillstånd med metaplastiskt körtelepitel i nedre delen av esofagus, just ovan övre magmunnen. Tillståndet predisponerar för dysplasi och adenocarcinom men är inte i sig själv registreringspliktigt.
- Misstänkt malign/borderline GIST-tumör registreras med morf-kod 80001.
- Alla **GIST oavsett grad** registreras som maligna med morf-kod 89363.
- **SFT, solitär fibrös tumör**, registreras om det tydligt anges att det rör sig om en malign variant enligt PAD eller klinisk anmälan.

Historik

- Tidigare användes lägeskod C15.1 för de övre delarna av torakala esofagus, och C15.2 för den nedre delen av torakala esofagus.
- Tidigare rådde uppfattningen att adenocarcinom i nedre delen av esofagus alltid utgjorde överväxt av adenocarcinom från magsäckens övre del, cardia, vilket framgår från äldre litteratur och kodningsinstruktioner. Sedan början av 1990-talet är dock konceptet att adenocarcinom uppkomna i Barrett-förändringar är primära på platsen välbelagt och dessa skall koda på sitt faktiska läge.
- **Misstänkt malign/borderline GIST-tumör** registrerades tidigare enligt ICD-O/2 med morf-kod 88001, C24/hist 783/b. Från och med 2014 registreras misstänkt/borderline GIST med morf-kod 80001, C24/hist 993/b.
- **GIST UNS oklar/låg malignitetspotential** registrerades tidigare med morf-kod 89361. Från och med 2020 registreras alla GIST oavsett grad som maligna.

Klinisk överblick C15

Anatomi

Matstrupen är ett kanalformigt organ som sträcker sig från svalget med övre esofagussfinktern till nedre esofagussfinktern/övre magmunnen. Liksom tarmen består de yttre lagren av muskel och bindvävsskikt. En frisk matstrupes lumen är beklädd med ett tjockt oförhornat skivepitel.

Övergången till magsäckens körtelepitel är skarp, men bildar ett vågigt mönster över matstrupens cirkumferens. Övergången syns till exempel vid endoskopisk undersökning och brukar då kallas Z-linjen.

Matstrupen indelas av praktiska skäl i delar definierade av avståndet från tandraden (överkäkens framtänder) och indelningen speglar egentligen inte några väsentliga anatomiska skillnader mellan organets olika delar.

Enligt gällande riktlinjer skall gastro-esofageala övergången (GEJ) som ingår i läge C16.0 uppfattas som ursprunget för tumörer inom 2 cm upp från och 2 cm ner från övre magmunnen. Detta stämmer ibland dåligt med hur tumörerna kodas i patologiutlåtanden då dessa tumörer vanligen ingår i nyckeltalen för esofagus enligt gällande riktlinjer. För ytterligare detaljer se resonemanget om Barretts esofagus under morfologiska kommentarer.

Tumörer

Godartade, icke registreringspliktiga, tumörer från de yttre bindvävsskikten är vanliga (lipom, leiomyom).

Skivepitelcarcinom i esofagus har visats ha koppling till livsstilsfaktorer som intag av alkohol och viss typ av mat, men även kroniskt inflammatoriska tillstånd. Däremot visar aktuella rön att HPV-infektion inte är av betydelse här.

Kronisk reflux av magsafter och andra retningstillstånd kan ge en omvandling av skivepitelet i esofagus just ovan övre magmunnen till körteldifferentierad slemhinna. I första skedet ses gastrisk slemhinna, det vill säga liknande den i ventrikeln, krypa uppåt i matstrupen. När retningen fortsätter uppkommer en omvandling av epitelet till tunntarmsliknande epitel, så kallad intestinal metaplasi. Detta kallas **Barretts esofagus** och ökar risken för körtelcells dysplasier och adenocarcinom signifikant.

Patienter med känd Barretts följs kontinuerligt med endoskopiska undersökningar med systematisk provtagning, så kallad mappning, med ett stort antal biopsier från varje provtagningstillfälle. Även om höggradig dysplasi hittas i flera av biopsierna vid en mappning skall endast en registrering göras. Om flera separata härdar påvisas i ett resektat kan flera registreringar vara motiverade. Vid fynd av invasiv cancer i senare prov uppdateras registreringen på vanligt sätt.

Adenocarcinom av olika typer kan också uppträda i hela esofagus längd, men det är ovanligt. Även här dominerar en etiologi med retningstillstånd (relaterat till reflux, livsstilsfaktorer samt övrigt som ger esofagit).

Notera att begreppet intramukosal cancer som används för övre delarna av GI-kanalen är steget över intraepitelial dysplasi/neoplasi och innebär invasion av de skikt som benämnda lamina propria och muscularis mucosae, men inte når ner i submukosan (pT1a).

Primära neuroendokrina neoplasier kan uppkomma i hela esofagus längd.

Utredning och provtagning/preparat

Kortfattad beskrivning av åtgärder som kan generera en morfologisk diagnos vid misstanke om malignitet i esofagus:

- **Gastroskopi och biopsitagning** för histologisk undersökning.
- Eventuellt **endoskopiskt ultraljud (EUS)** med **finnålspunktion** för cytologisk undersökning, men detta används inte för misstänkta primärtumörer utan för att undersöka metastasmisstänkta periesofageala lymfkörtlar.
- **Endoskopisk mukosaresektion**, inre delar av slemhinnan avlägsnas i ett stycke för histologisk undersökning avseende invasionsdjup.
- **Esofagusresektat** med histologisk undersökning.

Magsäck (Ventrikel) C16

Kliniskt läge C16	ICD-O/3.2	ICD-O/2	ICD-10	ICD-9	ICD-7
Cardia UNS (övre magmun, gastroesofageal gränzon, 2 cm ovan och nedan övergången)	C16.0	C16.0	C16.0	151.0	151.1
Fundus (övre del av magsäck)	C16.1	C16.1	C16.1	151.3	151.0
Corpus (mellersta delen)	C16.2	C16.2	C16.2	151.4	151.0
Antrum (nedre del)	C16.3	C16.3	C16.3	151.1	151.0
Pylorus (nedre magmun)	C16.4	C16.4	C16.4	151.1	151.0
Curvatura minor UNS	C16.5	C16.5	C16.5	151.4	151.0
Curvatura major UNS	C16.6	C16.6	C16.6	151.4	151.0
Överväxt till/från angränsande sublokal inom magsäck (C16) med okänt ursprung	C16.8	C16.9	C16.9	151.9	151.9
Magsäck UNS	C16.9	C16.9	C16.9	151.9	151.9

Morfologisk typ C16	ICD-O/3.2	ICD-O/2	C24/hist
Höggradig epitelcells dysplasi/cancer in situ (Tis)			
Adenocarcinom in situ	81402/b	81402/b	094/b
Adenom foveolär typ med höggradig dysplasi HGD	82102/b	81402/b	094/b
Adenom gastrisk typ med höggradig dysplasi HGD	82102/b	81402/b	094/b
Adenom huvudcells-/oxyntisk körteltyp med höggradig dysplasi HGD	82102/b	81402/b	094/b
Adenom intestinal typ med höggradig dysplasi HGD	81442/b	81402/b	094/b
Adenom UNS med höggradig dysplasi HGD	81402/b	81402/b	094/b
Adenomatös polyp med höggradig dysplasi HGD	82102/b	81402/b	094/b
Glandulär/körtelderiverad intraepitelial neoplasi höggradig dysplasi HGD	81482/b	81402/b	094/b
Serrated/sågtandat adenom/lesion med höggradig dysplasi HGD	82132/b	81402/b	094/b
Tubulovillöst adenom med höggradig dysplasi HGD	82632/b	82632/b	094/b

Tabellen fortsätter på nästa sida.

Gastrointestinalkanalen

Morfologisk typ C16	ICD-O/3.2	ICD-O/2	C24/hist
Tubulärt adenom med höggradig dysplasi HGD	82112/b	82112/b	094/b
Villöst adenom med höggradig dysplasi HGD	82612/b	82612/b	094/b
Adenocarcinom			
Adenocarcinom blandad typ	82553	81403	096
Adenocarcinom UNS	81403	81403	096
Adenoskvamöst carcinom	85603	85603	196
Carcinom med osteoklastliknande jätteceller	80353	80103	196
Hepatoitt carcinom	85763	81403	096
Medullärt carcinom med lymfoitt stroma	85123	85103	096
Mikropapillärt adenocarcinom	82653	81403	096
Mucinöst adenocarcinom	84803	84803	096
Mukoepidermoitt carcinom	84303	84303	076
Odifferentierat carcinom	80203	80203	196
Papillärt adenocarcinom	82603	82603	096
Parietalcellscarcinom	82143	81403	096
Pleomorft carcinom	80223	80103	196
Poorly cohesive carcinoma	84903	84903	096
Pseudosarkomatöst carcinom	80333	80103	196
Sarkomatoitt carcinom	80333	80103	196
Signetringcellscarcinom	84903	84903	096
Skivepitelcarcinom	80703	80703	146
Storcelligt carcinom med rhabdoid fenotyp	80143	80123	196
Tubulärt adenocarcinom	82113	82113	096
Gastriska neuroendokrina tumörer			
Gastrinproducerande (G-cells) NET/gastrinom	81533	81533	446
Histaminproducerande ECL-NET (enterokromaffinlik cell NET)	82423	82463	446
Neuroendokrin tumör NET G1	82403	82403	086
Neuroendokrin tumör NET G2	82493	82403	086
Neuroendokrin tumör NET G3	82493	82403	086
Neuroendokrin tumör NET UNS	82403	82403	086

Tabellen fortsätter på nästa sida.

Morfologisk typ C16	ICD-O/3.2	ICD-O/2	C24/hist
Neuroendokrint carcinom NEC UNS	82463	80203	196
Serotoninproducerande EC-NET (enterokromaffin cell NET)	82413	81503	096
Småcelligt neuroendokrint carcinom SCNEC	80413	80413	196
Somatostatinproducerande (D-cells) NET/somatostatinom	81563	81503	096
Storcelligt neuroendokrint carcinom LCNEC	80133	80123	196
Blandade tumörer			
Blandad neuroendokrin non-neuroendokrin tumör MiNEN	81543	81503	096
Övriga tumörer			
GIST (gastrointestinal stromal tumör/ stromacellssarkom)	89363	88003	796

Att tänka på vid registrering C16

Multipla tumörer samtidigt och över tid

- Varje primärtumör registreras var för sig.
- Vid ECLom i magsäcken är det vanligt med flera primärtumörer över tid.

Översättning multifokal

- **För diagnosdatum till och med 2022-12-31:** Vid flera samtidigt tumörer med samma morfologi och inom samma sublokal ska varje tumör registreras med aktuell lägeskod och med översättning till ICD-O/2 C16.8, ICD-9 151.8, ICD-7 151.8.
- **För diagnosdatum från och med 2023-01-01:** Vid flera samtidigt tumörer med samma morfologi och inom samma lokal ska varje tumör registreras. Ingen multifokalöversättning ska göras.

Användning av diagnosgrund 8 (specificerad morfokod utan PAD eller cyt)

- **Gastrinproducerande NET/gastrinom** som enbart är kliniskt diagnostiserad registreras med morf-kod 81533 och diagnosgrund 8.
- **Somatostatinproducerande NET/somatostatinom** som enbart är kliniskt diagnostiserad registreras med morf-kod 81563 och diagnosgrund 8.

- **Serotoninproducerande EC-NET (enterokromaffincell NET)** som enbart är kliniskt diagnostiserad registreras med morf-kod 82413 och diagnosgrund 8.
- **Neuroendokrin tumör** som enbart är kliniskt diagnostiserad registreras med morf-kod 82403 och diagnosgrund 8.
- **Germinalcellstumör** som enbart är kliniskt diagnostiserad registreras med morf-kod 90643 och diagnosgrund 8.

Att tänka på vid val av läge

- Tumörer som utgår från gastro-esofageala övergången (GEJ), dvs. inom 2 cm upp från och 2 cm ner från övre magmunnen, ska registreras på läge C16.0.
- Metastas av GIST registreras på C26.9 om ingen primärlokal är känd.

Att tänka på vid val av morfologi

- Morf-kod 82102 rekommenderas i WHO-klassifikationen för adenom av flera olika typer med höggradig dysplasi; inklusive foveolär typ, gastrisk pyloruskörteltyp, oxyntic körteltyp.
- Misstänkt malign/borderline GIST-tumör registreras med morf-kod 80001.
- Alla GIST oavsett grad registreras som maligna med morf-kod 89363.
- **Endokrin tumör** ska i första hand registreras med morf-kod för det hormon som produceras och i andra hand utifrån uppgift om grad.

Historik

- **Misstänkt malign/borderline GIST-tumör** registrerades tidigare enligt ICD-O/2 med morf-kod 88001, C24/hist 783/b. Från och med 2014 registreras misstänkt/borderline GIST med morf-kod 80001, C24/hist 993/b.
- **GIST UNS oklar/låg malignitetspotential** registrerades tidigare med morf-kod 89361. Från och med 2020 registreras alla GIST oavsett grad som maligna.

Klinisk överblick C16

Anatomi

Magsäcken är ett säckformat organ bildat som en vidgning av den rörformiga magtarm-kanalen, och avgränsas av övre och nedre magmunnen. Formen är asymmetrisk och den nedre, längre långsidan benämns *curvatura major*, och den övre, kortare kallas *curvatura minor*. För indelningen hänvisas till den schematiska bilden i kapitelinledningen. Utsidan är beklädd med bukhinna/peritoneum. Från *curvatura major* hänger omentet ner, en

gardinliknande struktur av lucker fettrik bindväv med tämligen rikliga lymfoida strukturer.

Magsäckens slemhinna har högt specialiserade funktioner för att producera magsaft, peptidhormoner samt kraftigt slem som skyddar mot magsaftens frätande verkan.

Tumörer

På läget dominerar epiteliära tumörer vilka utvecklas ur en sekvens av preneoplastiska lesioner som vanligen har sitt ursprung i någon form av kronisk retning (relaterad till födointag, kroniskt inflammatoriska sjukdomar inklusive atrofi samt inflammation med *Helicobacter pylori*, magsårsbakterier). Neoplasier i magsäcken finns också som en del i arvet tillstånd med fallenhet för bildning av polyper.

Funduskörtelpolyper och hyperplastiska polyper är godartade och skall inte registreras.

Utredning och provtagning/preparat

Kortfattad beskrivning av åtgärder som kan generera en morfologisk diagnos vid misstanke om malignitet i ventrikeln:

- **Gastroskopi och biopsitagning** för histologisk undersökning.
- **Polyp/adenomresektat** för histologisk undersökning, vid gastroskopisk undersökning.
- **Vävnadsresektat** för histologisk undersökning av delar av ventrikelväggen, innehåller hela tjockleken av väggen.
- **Ventrikelresektat**, komplett eller partiellt, behandling och diagnostik för histologisk undersökning.

Tunntarm (Duodenum, Ileum, Jejunum) C17

Kliniskt läge C17	ICD-O/3.2	ICD-O/2	ICD-10	ICD-9	ICD-7
Duodenum/Bulbus duodeni (tolvfingertarm)	C17.0	C17.0	C17.0	152.0	152.0
Jejunum (övre del av tunntarm)	C17.1	C17.1	C17.1	152.1	152.7
Ileum (nedre del av tunntarm) (exkl. ileocekal gränszon/valvula Bauhini)	C17.2	C17.2	C17.2	152.2	152.7
Meckels divertikel	C17.3	C17.3	C17.3	152.2	152.7
Överväxt till/från angränsande sublokal inom tunntarm (C17) med okänt ursprung	C17.8	C17.9	C17.9	152.9	152.9
Tunntarm UNS	C17.9	C17.9	C17.9	152.9	152.9

Morfologisk typ C17	ICD-O/3.2	ICD-O/2	C24/hist
Höggradig epitelcells dysplasi/cancer in situ Tis			
Adenom, intestinal typ med höggradig dysplasi HGD	81442/b	81402/b	094/b
Adenomatös polyp med höggradig dysplasi HGD	82102/b	81402/b	094/b
Serrated/sågtandat adenom/lesion med höggradig dysplasi HGD	82132/b	81402/b	094/b
Tubulärt adenom med höggradig dysplasi HGD	82112/b	82112/b	094/b
Adenocarcinom			
Adenocarcinom	81403	81403	096
Adenocarcinom intestinal typ	81443	81403	096
Tubulärt adenocarcinom	82113	82113	096
Carcinom av pankreatikobiliär typ (C24.1)	81633	81403	096
Medullärt carcinom UNS	85103	85103	096
Mucinöst adenocarcinom	84803	84803	096
Poorly cohesive carcinoma	84903	84903	096
Signetringcellscarcinom	84903	84903	096

Tabellen fortsätter på nästa sida.

Morfologisk typ C17	ICD-O/3.2	ICD-O/2	C24/hist
Neuroendokrina tumörer			
Enterokromaffincells carcinoid	82413	81503	096
Extraadrenalt paragangliom UNS	86933	86931	441
Gangliocytiskt paragangliom (C17.0)	86830	86801	441
Gastrinproducerande NET/gastrinom	81533	81533	446
Neuroendokrin tumör NET G1	82403	82403	086
Neuroendokrin tumör NET G2	82493	82403	086
Neuroendokrin tumör NET G3	82493	82403	086
Neuroendokrin tumör NET UNS	82403	82403	086
Neuroendokrint carcinom NEC UNS	82463	80203	196
Serotoninproducerande NET	82413	81503	096
Småcelligt neuroendokrint carcinom SCNEC	80413	80413	196
Somatostatinproducerande NET/somatostatinom	81563	81503	096
Storcelligt neuroendokrint carcinom LCNEC	80133	80123	196
Blandade tumörer			
Blandad neuroendokrin non-neuroendokrin tumör MiNEN	81543	81503	096
Övriga tumörer			
GIST (gastrointestinal stromal tumör/stromacellssarkom)	89363	88003	796

Att tänka på vid registrering C17

Multipla tumörer samtidigt och över tid

- Varje primärtumör registreras var för sig.
- Vid neuroendokrin tumör är det vanligt med multipla primärtumörer men de upptäcks i regel samtidigt. Vid ny anmälan övervägs om aktuell tumör är ny tumör eller recidiv.

Översättning multifokal

- **För diagnosdatum till och med 2022-12-31:** Vid flera samtidigt tumörer med samma morfologi och inom samma sublokal ska varje tumör registreras med aktuell lägeskod och med översättning till ICD-O/2 C17.8, ICD-9 152.8, ICD-7 152.8.

- **För diagnosdatum från och med 2023-01-01:** Vid flera samtidiga tumörer med samma morfologi och inom samma lokal ska varje tumör registreras. Ingen multifokalöversättning ska göras.

Användning av diagnosgrund 8 (specificerad morf-kod utan PAD eller cyt)

- **Gastrinproducerande NET/gastrinom** som enbart är kliniskt diagnostiserad registreras med morf-kod 81533 och diagnosgrund 8.
- **Somatostationproducerande NET/somatostatinom** som enbart är kliniskt diagnostiserad registreras med morf-kod 81563 och diagnosgrund 8.
- **Serotoninproducerande EC-NET** som enbart är kliniskt diagnostiserad registreras med morf-kod 82413 och diagnosgrund 8.
- **Icke-funktionell NET** som enbart är kliniskt diagnostiserad registreras med morf-kod 82403 och diagnosgrund 8.
- **Germinalcellstumör** som enbart är kliniskt diagnostiserad registreras med morf-kod 90643 och diagnosgrund 8.

Att tänka på vid val av läge

- Tumörer i duodenum som benämns som periampullära ska registreras på läge C24.1, ampulla/papilla Vateri.
- LAMN (low-grade appendiceal mucinous neoplasm) ska registreras på läge C18.1, appendix vermiformis.
- Tarmkanalen, icke specificerad lokalisering, ska registreras på läge C26.0.
- Metastaser av GIST registreras på C26.9 om ingen primärlokal är känd.

Att tänka på vid val av morfologi

- **Misstänkt malign/borderline GIST-tumör** registreras med morf-kod 80001.
- Alla **GIST** oavsett grad registreras som maligna med morf-kod 89363.
- **Endokrin tumör** ska i första hand registreras med morf-kod för det hormon som produceras och i andra hand utifrån uppgift om grad.

Historik

- **GIST, UNS oklar/låg malignitetspotential:** Morf-kod 89361/b som tidigare användes är borttagen i ICD-O/3.2 och alla GIST registreras som maligna oavsett vilken grad som anges i anmälan. Misstänkt malign/borderline GIST-tumör registrerades tidigare enligt ICD-O/2 med morf-kod 88001, C24/hist 793/b.

Klinisk överblick C17

Anatomi

Tunntarmen består, som framgår av översiktsbilden i kapitlets inledning, av flera delar; duodenum/tolvfingertarmen samt den egentliga tunntarmen med sina två delar jejunum och ileum, där inga svenska specifika begrepp finns för de senare.

I duodenums nedåstigande led mynnar den stora gallgången (ductus choledochus) samt gången från bukspottkörteln. Det finns flera anatomiska varianter på detta, men den vanligaste innebär att de båda gångarna konfluerar och mynnar tillsammans i en liten upphöjning i duodenum, papilla Vateri. De konfluerande gångarna är ofta vidgade före mynningen och bildar en så kallad ampulla.

Meckels divertikel är en embryonal rest bestående av en liten bråcksäck i tunntarmens vägg i ileum. Slemhinnan undergår ofta metaplasi till gastrisk slemhinna och primära tumörer kan uppkomma i strukturen, Meckels divertikel har ett eget läge C17.3.

Tumörer

Tumörer i tunntarmen är ovanligt jämfört med tjocktarmscancer, och är vanligen adenocarcinom men det förekommer även neuroendokrina tumörer och GIST. Det är vanligt att tumörer som egentligen uppkommer i utförsgångarna till pankreas och/eller gallgången växer in i själva tarmen, men dessa registreras på ett annat läge som ses i tabellen ovan.

Utredning och provtagning/preparat

Skopering av tunntarmen är mer krävande än skopering av magsäck eller tunntarm, men kan utföras, och biopsier och/eller polypresektat kan göras. Vid påvisad tumör kan en del av tunntarmen opereras bort, men vid tumör i proximala delen måste ett omfattande ingrepp göras.

Tjocktarm (Kolon) C18

Kliniskt läge C18	ICD-O/3.2	ICD-O/2	ICD-10	ICD-9	ICD-7
Caecum (blindtarm)	C18.0	C18.0	C18.0	153.4	153.0
Valvula Bauhini (ileocekal gränsson)	C18.0	C18.0	C18.0	153.6	153.0
Appendix vermiformis (blindtarmens maskformiga bihang)	C18.1	C18.1	C18.1	153.5	153.4
Ascendens (höger kolon)	C18.2	C18.2	C18.2	153.6	153.0
Flexura hepatica (höger flexur)	C18.3	C18.3	C18.3	153.0	153.1
Transversum	C18.4	C18.4	C18.4	153.1	153.1
Flexura lienalis (vänster flexur)	C18.5	C18.5	C18.5	153.7	153.1
Descendens (vänster kolon)	C18.6	C18.6	C18.6	153.2	153.2
Sigmoideum	C18.7	C18.7	C18.7	153.3	153.3
Överväxt till/från angränsande sublokal inom tjocktarm (C18) med okänt ursprung	C18.8	C18.9	C18.9	153.9	153.9
Tjocktarm familjär polypos	C18.9	C18.8	C18.8	153.8	153.8
Tjocktarm UNS	C18.9	C18.9	C18.9	153.9	153.9

Övergång ändtarm-tjocktarm C19

Kliniskt läge C19	ICD-O/3.2	ICD-O/2	ICD-10	ICD-9	ICD-7
Övergång ändtarm-tjocktarm (rektosigmoidal gränsson)	C19.9	C19.9	C19	154.0	154.0

Morfologisk typ C18 och C19 (utom Appendix)	ICD-O/3.2	ICD-O/2	C24/hist
Höggradig epitelcells dysplasi/cancer in situ Tis			
Adenomatös polyp med höggradig dysplasi HGD	82102/b	81402/b	094/b
Glandulär/körtelderiverad intraepitelial neoplasi höggradig dysplasi HGD	81482	81402/b	094/b

Tabellen fortsätter på nästa sida.

Morfologisk typ C18 och C19 (utom Appendix)	ICD-O/3.2	ICD-O/2	C24/hist
Serrated/sågtandat adenom/lesion med höggradig dysplasi HGD	82132/b	81402/b	094/b
Tubulovillöst adenom med höggradig dysplasi HGD	82632/b	82632/b	094/b
Tubulärt adenom med höggradig dysplasi HGD	82112/b	82112/b	094/b
Villöst adenom med höggradig dysplasi HGD	82612/b	82612/b	094/b
Adenocarcinom			
Adenocarcinom	81403	81403	096
Adenomliknande adenocarcinom	82623	81403	096
Adenoskvamöst carcinom	85603	85603	196
Carcinom med sarkomatoid komponent	80333	80103	196
Medullärt carcinom UNS	85103	85103	096
Mikropapillärt adenocarcinom	82653	81403	096
Mucinöst adenocarcinom	84803	84803	096
Odifferentierat carcinom	80203	80203	196
Poorly cohesive carcinoma	84903	84903	096
Serrated/sågtandat adenocarcinom	82133	81403	096
Signetringcellscarcinom	84903	84903	096
Villöst adenocarcinom	82623	81403	096
Tumörsyndrom			
Adenocarcinom i familjär polypos (OBS! ICD-O/2 C18.8)	82203	82203	096
Familjär polypos, precanceröst adenom/precancerös adenomatos (OBS! ICD-O/2 C18.8)	82200/b	82200/b	094/b
Neuroendokrina tumörer			
Enterokromaffincellscarcinoid	82413	81503	096
Glukagonlik peptidproducerande tumör NET	81523	81523	446
L-cellstumör NET	81523	81523	446
Neuroendokrin tumör NET G1	82403	82403	086
Neuroendokrin tumör NET G2	82493	82403	086
Neuroendokrin tumör NET G3	82493	82403	086
Neuroendokrin tumör NET UNS	82403	82403	086

Tabellen fortsätter på nästa sida.

Gastrointestinalkanalen

Morfologisk typ C18 och C19 (utom Appendix)	ICD-O/3.2	ICD-O/2	C24/hist
Neuroendokrint carcinom NEC UNS	82463	80203	196
PP/PYY-producerande tumör NET	81523	81523	446
Serotoninproducerande tumör NET	82413	81503	096
Småcelligt neuroendokrint carcinom SCNEC	80413	80413	196
Storcelligt neuroendokrint carcinom LCNEC	80133	80123	196
Blandade tumörer			
Blandad neuroendokrin non-neuroendokrin tumör MiNEN	81543	81503	096
Övriga tumörer			
GIST (gastrointestinal stromal tumör/stromacellssarkom)	89363	88003	796

Morfologisk typ C18.1	ICD-O/3.2	ICD-O/2	C24/hist
Höggradig epitelcells dysplasi/cancer in situ Tis			
HAMN (high-grade appendiceal mucinous neoplasm)	84802/b	84802/b	094/b
LAMN (low-grade appendiceal mucinous neoplasm)	84801/b	84801/b	093/b
Serrated/sågtandat adenom/lesion med höggradig dysplasi HGD	82132/b	81402/b	094/b
Adenocarcinom			
Adenocarcinom	81403	81403	096
Bägarcells(adeno)carcinom	82433	84803	096
Gobletcellscarcinom	82433	84803	096
Odifferentierat carcinom	80203	80203	196
Mucinöst adenocarcinom	84803	84803	096
Poorly cohesive carcinoma	84903	84903	096
Signetringcellscarcinom	84903	84903	096

Tabellen fortsätter på nästa sida.

Morfologisk typ C18.1	ICD-O/3.2	ICD-O/2	C24/hist
Neuroendokrina tumörer			
Enterokromaffincellscarcinoid	82413	81503	096
Glukagon-lik peptidproducerande tumör NET	81523	81523	446
L-cellstumör NET	81523	81523	446
Neuroendokrin tumör NET G1	82403	82402	086
Neuroendokrin tumör NET G2	82493	82402	086
Neuroendokrin tumör NET G3	82493	82402	086
Neuroendokrin tumör NET UNS	82403	82402	086
Neuroendokrint carcinom NEC UNS	82463	80203	196
PP/PYY-producerande tumör NET	81523	81523	446
Serotoninproducerande tumör NET	82413	81503	096
Småcelligt neuroendokrint carcinom SCNEC	80413	80413	196
Storcelligt neuroendokrint carcinom LCNEC	80133	80123	196
Blandade tumörer			
Blandad neuroendokrin non-neuroendokrin tumör MiNEN	81543	81503	096
Övriga tumörer			
GIST (gastrointestinal stromal tumör/stromacellssarkom)	89363	88003	796

Att tänka på vid registrering C18–C19

Multipla tumörer samtidigt och över tid

- Varje primärtumör registreras var för sig.
- Vid syndromet **familjär polypos** (FAP) registreras endast en premalign tumör med morf-kod 82200/b samt en malign tumör med morf-kod 82203 oavsett antal tumörer och lokalisation. Om den första registrerade tumören är malign registreras bara den.

Användning av diagnosgrund 8 (specificerad morf-kod utan PAD eller cyt)

- **Glukagonproducerande NET/glukagonom** som enbart är kliniskt diagnostiserad registreras med morf-kod 81523 och diagnosgrund 8.
- **Serotoninproducerande EC-NET** som enbart är kliniskt diagnostiserad registreras med morf-kod 82413 och diagnosgrund 8.

- **Neuroendokrin tumör** som enbart är kliniskt diagnostiserad registreras med morf-kod 82403 och diagnosgrund 8.
- **Germinalcellstumör** som enbart är kliniskt diagnostiserad registreras med morf-kod 90643 och diagnosgrund 8.

Att tänka på vid val av läge

- **LAMN, low-grade appendiceal mucinous neoplasm**, får endast registreras på läge C18.1, appendix vermiformis.
- Vid syndromet **familjär polypos** (FAP) ska läge C18.9 med översättning till ICD-O/2 C18.8 väljas.
- Läge C19.9, **rektosigmoid gränsszon**, ska endast användas när det exakta ursprunget avseende rektum eller sigmoideum är oklart. Läget motsvarar ingen egentlig anatomisk struktur.
- Tarmkanalen, icke specificerad lokalisation, registreras på läge C26.0.
- Vid oklar angiven lokalisation antas kolon börja vid 16 cm upp från analöppningen.
- Metastas av GIST registreras på C26.9 om ingen primärlokal är känd.

Att tänka på vid val av morfologi

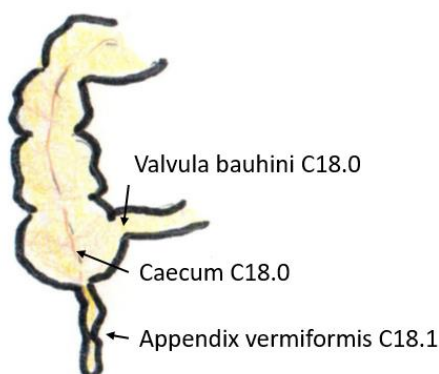
- LAMN kan, trots sin karaktär, finnas med utbredd spridning, såväl T3 som T4a. Tillståndet får inte förväxlas med spridning av annan mucinös tumörväxt i bukhålan med annan primärlokal.
- Beteckningen HAMN (high grade appendiceal mucinous tumour) har börjat användas för en likartad tumörväxt, men med mer uttalad atypi. För denna rekommenderas koden med ICD-O3.2 klartexten mucinöst adenocarcinom in situ.
- **Misstänkt carcinoid** kan ej registreras på läge C18.1. Efterhör om diagnosen blivit fastställd, om inte avskrivs fallet.
- Misstänkt malign/borderline GIST-tumör registreras med morf-kod 80001.
- Alla **GIST oavsett grad** registreras som maligna med morf-kod 89363.
- **Endokrin tumör** ska i första hand registreras med morf-kod för det hormon som produceras och i andra hand utifrån uppgift om grad.

Historik

- **Misstänkt malign/borderline GIST-tumör** registrerades tidigare enligt ICD-O/2 med morf-kod 88001, C24/hist 783/b. Från och med 2014 registreras misstänkt/borderline GIST med morf-kod 80001, C24/hist 993/b.
- **GIST UNS oklar/låg malignitetspotential** registrerades tidigare med morf-kod 89361. Från och med 2020 registreras alla GIST oavsett grad som maligna.

Figur 3. Schematisk tvärsnittsbild som visar övergången mellan tunntarm och grovtarm.

Valvula bauhini, caecum (blindtarm) och appendix vermiformis är markerade med pilar.



Källa: Socialstyrelsen

Klinisk överblick C18–C19

Anatomi

Tunntarmen fäster in i grovtarmen i området för caecum/blindtarmen som bildar en liten blind ficka i vilken det maskformiga bihanget i sin tur fäster in. Begreppet ileocaecal-området innefattande distala ileum, caecum och ett litet proximalt stycke från kolon ascendens samt appendix och används ibland i kliniska sammanhang.

I övrigt börjar tjocktarmen med en del som går kranialt från caecum, vid höger sidas flexur finns en närmast 90 grader böj, den transversala delen har en individuell variation och går mer eller mindre rakt mellan flexureerna. Den nedåttstigande delen börjar vid vänster flexur och går ner och övergår i en böjd del som benämns sigmoideum. Tarmen fäster stramt i flexureerna men är i övrigt något förskjutbar ovan rektum.

Tumörer

Grovtarmens tumörflora domineras helt av adenocarcinom och dess förstadier adenom och polyper. Adenocarcinom UNS är vanligast men mucinöst carcinom är viktigt att urskilja för prognos och anges i diagnostiken. Det finns en rad varianter av adenocarcinom som kan förekomma, men detta ses sällan i praktiken. På läget förekommer neuroendokrina tumörer.

Appendix har en egen tumörflora vilket ses i den separata tabellen ovan.

Utredning och provtagning/preparat

Vid operationer för koloncancer är det vanligt att halva tarmen tas bort, höger- eller vänstersidig hemikolektomi. Rektum tas ofta bort i sin helhet vid tumörkirurgi, detta benämns ibland rektumamputat.

Vid påvisad cancer opereras ett större stycke av tarmen bort, och undersöks avseende djupväxt i tarmens vägglager samt om tumörväxt finns i regionala lymfkörtlar. Förstadier eftersöks med screeningprogram eller hittas vid symtom och tas bort för diagnostik och prevention. Vid histopatologisk undersökning av dessa undersöks noggrant om tumören övergår i invasivt carcinom.

Vid preoperativ provtagning av misstänkt adenocarcinom innehåller ibland inte materialet några djupare delar av tarmväggen varför man inte histopatologiskt kan ställa diagnosen invasiv cancer. Även om man har stark klinisk misstanke om att invasion föreligger tas ofta ytterligare biopsier för att ha histopatologiskt bevis före den fortsatta handläggningen. Detta kan resultera i att flera prover inkommer från samma lesion under en relativt kort tidsperiod. Tolkningen av hur många lesioner som faktiskt föreligger försvåras av att man ofta provtar multipla lesioner på samma remiss med mindre exakt angivande av anatomiskt läge.

Ändtarmen (Rektum) C20

Kliniskt läge C20	ICD-O/3.2	ICD-O/2	ICD-10	ICD-9	ICD-7
Ändtarm UNS	C20.9	C20.9	C20	154.1	154.0

Morfologisk typ C20	ICD-O/3.2	ICD-O/2	C24/hist
Höggradig epitelcells dysplasi/cancer in situ Tis			
Adenomatös polyp med höggradig dysplasi HGD	82102/b	81402/b	094/b
Glandulär/körtelderiverad intraepitelial neoplasi höggradig dysplasi HGD	81482/b	81402/b	094/b
Serrated/sågtandat adenom/lesion med höggradig dysplasi HGD	82132/b	81402/b	094/b
Tubulovillöst adenom med höggradig dysplasi HGD	82632/b	82632/b	094/b
Tubulärt adenom med höggradig dysplasi HGD	82112/b	82112/b	094/b
Villöst adenom med höggradig dysplasi HGD	82612/b	82612/b	094/b
Adenocarcinom			
Adenocarcinom	81403	81403	096
Adenomliknande adenocarcinom	82623	81403	096
Adenoskvamöst carcinom	85603	85603	196
Carcinom med sarkomatoid komponent	80333	80103	196
Odifferentierat carcinom	80203	80203	196
Medullärt carcinom UNS	85103	85103	096
Mikropapillärt adenocarcinom	82653	81403	096
Mucinöst adenocarcinom	84803	84803	096
Poorly cohesive carcinoma	84903	84903	096
Serrated/sågtandat adenocarcinom	82133	81403	096
Signetringcellscarcinom	84903	84903	096
Villöst adenocarcinom	82623	81403	096

Tabellen fortsätter på nästa sida.

Morfologisk typ C20	ICD-O/3.2	ICD-O/2	C24/hist
Tumörsyndrom			
Adenocarcinom i familjär polypos (OBS! ICD-O/2 C18.8)	82203	82203	096
Familjär polypos, precanceröstadenom/ precancerös adenomatos (OBS! ICD-O/2 C18.8)	82200/b	82200/b	094/b
Neuroendokrina tumörer			
Enterokromaffincellscarcinoid	82413	81503	096
Glukagon-lik peptidproducerande tumör NET	81523	81523	446
L-cellstumör NET	81523	81523	446
Neuroendokrin tumör NET G1	82403	82403	086
Neuroendokrin tumör NET G2	82493	82403	086
Neuroendokrin tumör NET G3	82493	82403	086
Neuroendokrin tumör NET UNS	82403	82403	086
Neuroendokrint carcinom NEC UNS	82463	80203	196
PP/PYY-producerande tumör NET	81523	81523	446
Serotonin-producerande tumör NET	82413	81503	096
Småcelligt neuroendokrint carcinom SCNEC	80413	80413	196
Storcelligt neuroendokrint carcinom LCNEC	80133	80123	196
Blandade tumörer			
Blandad neuroendokrin non-neuroendokrin tumör MiNEN	81543	81503	096
Övriga tumörer			
GIST (gastrointestinal stromal tumör/stromacellssarkom)	89363	88003	796

Att tänka på vid registrering C20

Multipla tumörer samtidigt och över tid

- Varje primärtumör registreras var för sig.
- Vid ny anmälan där patient tidigare haft tumör i lokalen övervägs om aktuell tumör är ny tumör eller recidiv.

Användning av diagnosgrund 8 (specificerad morf-kod utan PAD eller cyt)

- **Glukagonproducerande NET/glukagonom** som enbart är kliniskt diagnostiserad registreras med morf-kod 81523 och diagnosgrund 8.

- **Serotoninproducerande EC-NET** som enbart är kliniskt diagnostiserad registreras med morf-kod 82413 och diagnosgrund 8.
- **Neuroendokrin tumör** som enbart är kliniskt diagnostiserad registreras med morf-kod 82403 och diagnosgrund 8.
- **Germinalcellstumör** som enbart är kliniskt diagnostiserad registreras med morf-kod 90643 och diagnosgrund 8.

Att tänka på vid val av läge

- Tarmkanalen, icke specificerad lokalisation, skall registreras på läge C26.0.
- Vid syndromet **familjär polypos** (FAP) ska lägeskod C18.9 med översättning till C18.8 i ICD-O/2 väljas.
- Vid oklar angiven lokalisation antas rektum vara 15 cm lång från analöppningen.
- Metastas av GIST registreras på C26.9 om ingen primärlokal är känd.

Att tänka på vid val av morfologi

- Skivepitelcarcinom kan förekomma i mycket sällsynta fall, men läget bör kontrolleras noggrant för att utesluta att det inte är frågan om överväxt från analkanalen (C21).
- Misstänkt malign/borderline GIST-tumör registreras med morf-kod 80001.
- Alla **GIST oavsett grad** registreras som maligna med morf-kod 89363.
- **Endokrin tumör** ska i första hand registreras med morf-kod för det hormon som produceras och i andra hand utifrån uppgift om grad.

Historik

- **Misstänkt malign/borderline GIST-tumör** registrerades tidigare enligt ICD-O/2 med morf-kod 88001, C24/hist 783/b. Från och med 2014 registreras misstänkt/borderline GIST med morf-kod 80001, C24/hist 993/b.
- **GIST UNS oklar/låg malignitetspotential** registrerades tidigare med morf-kod 89361. Från och med 2020 registreras alla GIST oavsett grad som maligna.

Klinisk överblick C20

Anatomi

Rektums väggstruktur och slemhinna har samma uppbyggnad som redovisas i inledningen av avsnittet om gastrointestinalkanalen. Till skillnad från tjocktarmen är delar av rektum retroperitonealt belägen.

Tumörer

Läget domineras helt av adenocarcinom, vanligen av UNS typ.

Utredning och provtagning/preparat

Rektum har i allt väsentligt samma tumörflora som övriga grovtarmen. Denna domineras helt av adenocarcinom och dess förstadier adenom och polyper.

Vid påvisad cancer opereras ett större stycke av tarmen bort, och undersöks avseende djupväxt i tarmens vägglager samt om tumörväxt finns i regionala lymfkörtlar. Förstadier eftersöks med screeningprogram eller hittas vid symtom och tas bort för diagnostik och prevention. Vid histopatologisk undersökning av dessa undersöks noggrant om tumören övergår i invasivt carcinom.

Vid preoperativ provtagning av misstänkt adenocarcinom innehåller ibland inte materialet några djupare delar av tarmväggen varför man inte histopatologiskt kan ställa diagnosen invasiv cancer. Även om man har stark klinisk misstanke om att invasion föreligger tas ofta ytterligare biopsier för att ha histopatologiskt bevis före den fortsatta handläggningen. Detta kan resultera i att flera prover inkommer från samma lesion under en relativt kort tidsperiod. Tolkningen av hur många lesioner som faktiskt föreligger försvåras av att man ofta provtar multipla lesioner på samma remiss med mindre exakt angivande av anatomiskt läge.

Se översikt i kapitelinledningens indelning av in situ-förändringar/precancerösa lesioner samt hur tarmväggens anatomiska uppbyggnad påverkar stadieindelningen.

Anus (Ändtarmsöppning) och analkanalen C21

Kliniskt läge C21	ICD-O/3.2	ICD-O/2	ICD-10	ICD-9	ICD-7
Anus UNS	C21.0	C21.0	C21.0	154.2	154.1
Analkanalen inkl analsfinktern (ringmuskeln)	C21.1	C21.1	C21.1	154.2	154.1
Kloakogen zon	C21.2	C21.2	C21.2	154.2	154.1
Överväxt till/från angränsande sublokal inom rektum/anus (C20–C21) med okänt utgångsläge i rektum/anus	C21.8	C26.0	C21.9	159.0	153.9

Morfologisk typ C21	ICD-O/3.2	ICD-O/2	C24/hist
HSIL/Höggradig skivepiteldysplasi	80772/b	80702/b	144/b
AIN III/Anal intraepitelial skivepitelneoplasi grad III	80772/b	80702/b	144/b
Epiteliala tumörer			
Adenocarcinom	81403	81403	096
Basaloid cancer/basaloitt carcinom (C21.1)	81233	81233	126
Pagets sjukdom/Morbus Paget extramammär	85423	85423	096
Skivepitelcarcinom	80703	80703	146
Verruköst skivepitelcarcinom	80513	80703	146
Neuroendokrina tumörer			
Neuroendokrin tumör NET G1	82403	82403	086
Neuroendokrin tumör NET G2	82493	82403	086
Neuroendokrin tumör NET G3	82493	82403	086
Neuroendokrin tumör NET UNS	82403	82403	086
Neuroendokrint carcinom NEC UNS	82463	80203	196
Småcelligt neuroendokrint carcinom SCNEC	80413	80413	196
Storcelligt neuroendokrint carcinom LCNEC	80133	80123	196
Blandade tumörer			
Blandad neuroendokrin non-neuroendokrin tumör MiNEN	81543	81503	096

Tabellen fortsätter på nästa sida.

Morfologisk typ C21	ICD-O/3.2	ICD-O/2	C24/hist
Övriga tumörer			
Malignt melanom UNS	87203	87203	176
Mukosalt lentiginöst melanom	87463	87203	176
Nodulärt melanom (NM)	87213	87213	176

Att tänka på vid registrering C21

Multipla tumörer samtidigt och över tid

- Samma C24/hist-kod kan bara förekomma en gång per individ oavsett tidsintervall. En registrering för in situ, en misstänkt invasiv och en invasiv tumör kan göras och endast i den ordningen. Om tumören var invasiv vid första tillfället görs ingen ny registrering.
- Det ska ha gått minst ett år från diagnos av in situ innan man kan göra en registrering av invasiv tumör. Om mindre än ett år gått ändras morf-koden till invasiv från början. Regeln appliceras på alla fall med provtagningsdatum från 2024-01-01.

Översättning multifokal

- **För diagnosdatum till och med 2022-12-31:** Vid flera samtidigt tumörer med samma morfologi och inom samma sublokal ska varje tumör registreras med aktuell lägeskod och med översättning till ICD-O/2 C21.8, ICD-9 154.8, ICD-7 154.8.
- **För diagnosdatum från och med 2023-01-01:** Vid flera samtidigt tumörer med samma morfologi och inom samma lokal ska varje tumör registreras. Ingen multifokalöversättning ska göras.

Användning av diagnosgrund 8 (specificerad morf-kod utan PAD eller cyt)

- **Neuroendokrin tumör** som enbart är kliniskt diagnostiserad registreras med morf-kod 82403 och diagnosgrund 8.
- **Germinalcellstumör** som enbart är kliniskt diagnostiserad registreras med morf-kod 90643 och diagnosgrund 8.

Att tänka på vid val av läge

- Vid oklar lokalisation registreras adenocarcinom på läge C20.9 (rektum) och skivepitelcarcinom på läge C21.0 (anus).
- Perianal tumör belägen inom ett område med diameter 5 cm från analöppningen, dvs. inom 2,5 cm radie, registreras på läge C21.0.

- Perianal tumör belägen utanför detta avstånd registreras på läge C44.5 (hud, bål) alternativt läge C51.9 (vulva).

Att tänka på vid val av morfologi

- Även för detta läge har begreppet HSIL tagit över, men ”dubbelgradering” kan förekomma. All HSIL ska registreras, även om det uttrycks som AIN2.
- Basaloid cancer i analregion får ej förväxlas med basalcellscarcinom i huden.
- Morbus Paget betraktas alltid som malign i Cancerregistret.

Historik

- Kloakogen cancer med morf-kod 81243 är markerad som obsolet i ICD-O/3.2 och ska inte längre användas.
- Fram till 2022 registrerades inte tumör med diagnos AIN2.
- Fram till 2023-12-31 registrerades varje primärtumör för sig.

Klinisk överblick C21

Anatomi

Analkanalen är en ett par centimeter lång kanal som avslutas med anus. Kanalen är omgiven av ringmuskler som bidrar till såväl tömning av tarmen som att hålla tätt genom att ringmusklerna i den yttre sfinktern är viljestyrda. Insidan är beklädd med slemhinna som övergår från körtelepitel till skivepitel.

Tumörer

Lokalen domineras helt av skivepiteltumörer, vilka till stor del är HPV-beroende. Invasiv skivepitelcancer föregås av intraepiteliala förstadier på likartat sätt som för cervix och vulva; AIN. Detta är en ovanlig tumörsjukdom, även om den något har ökat, med cirka 200 nya fall per år i riket.

I lokalen förekommer även andra tumörer, till exempel melanocytära och neuroendokrina men dessa är ännu ovanligare.

Utredning och provtagning/preparat

Tumörer upptäcks ofta genom knöl, obehag och sår eller bölder samt påverkan på kontinens. Provtagning med biopsier samt bilddiagnostik ingår i utredningen, men de flesta patienter med invasiv tumör behandlas i första hand med radioterapi och onkologisk behandling i första steget.

Lever (Hepar) C22

Kliniskt läge C22	ICD-O/3.2	ICD-O/2	ICD-10	ICD-9	ICD-7
Lever	C22.0	C22.0	C22.0	155.0	155.0
Intrahepatiska gallvägar	C22.1	C22.1	C22.1	155.1	155.0
Lever UNS (oklar primär/sekundär)	C80.9	C22.9	C22.9	155.2	156

Morfologisk typ C22	ICD-O/3.2	ICD-O/2	C24/hist
Hepatocellulära tumörer C22.0			
Hepatocellulärt carcinom/levercellscancer UNS	81703	81703	066
Hepatocellulärt carcinom fibrolamellär typ	81713	81703	066
Hepatocellulärt carcinom skirrös typ	81723	81703	066
Hepatocellulärt carcinom klarcellig typ	81743	81703	066
Levercellsadenom med oklar malignitetspotential	81701/b	81701/b	063/b
Intrahepatiska gallvägstumörer C22.1			
Biliärt intrahepatiskt carcinom	81603	81603	076
Intrahepatiskt gallgångscarcinom	81603	81603	076
Intrahepatiskt kolangiocarcinom	81603	81603	076
Klatskintumör	81623	81623	076
Kolangiocellulär/biliär intraepitelial neoplasi (BilIN3) intrahepatisk	81482/b	81402/b	094/b
Perihilärt kolangiocarcinom	81623	81623	076
Blandade och odifferentierat carcinom			
Hepatocellulärt och kolangiocarcinom kombinerat/blandad typ (C22.0)	81803	81803	096
Odifferentierat primärt carcinom i levern	80203	80203	196
Övriga levertumörer			
Hepatoblastom (C22.0)	89703	89703	886
Intracystisk papillär neoplasi med associerat invasivt carcinom	85033	82603	096
Intraduktal/Intracystisk papillär neoplasi med höggradig dysplasi HGD	85032/b	82602/b	094/b

Tabellen fortsätter på nästa sida.

Morfologisk typ C22	ICD-O/3.2	ICD-O/2	C24/hist
Intraduktal papillär neoplasi med associerat invasivt carcinom	85033	82603	096
Intraduktal papillär neoplasi med höggradig dysplasi HGD	85032/b	82602/b	094/b
Mucinös cystisk neoplasi med associerat adenocarcinom	84703	84703	096
Mucinös cystisk neoplasi med höggradig dysplasi HGD	84702/b	84702/b	094/b
Mucinös cystisk neoplasi med associerat adenocarcinom	84703	84703	096
Neuroendokrina tumörer			
Neuroendokrin tumör NET G1	82403	82403	086
Neuroendokrin tumör NET G2	82493	82403	086
Neuroendokrin tumör NET G3	82493	82403	086
Neuroendokrin tumör NET UNS	82403	82403	086
Neuroendokrint carcinom NEC UNS	82463	80203	196
Småcelligt neuroendokrint carcinom SCNEC	80413	80413	196
Storcelligt neuroendokrint carcinom LCNEC	80133	80123	196
Blandade tumörer			
Blandad neuroendokrin non-neuroendokrin tumör MiNEN	81543	81503	096

Att tänka på vid registrering C22

Multipla tumörer samtidigt och över tid

- Varje primärtumör registreras var för sig.
- Hepatocellulärt carcinom registreras endast en gång per individ och alltid på läge C22.0.

Användning av diagnosgrund 8 (specificerad morf-kod utan PAD eller cyt)

- **Hepatocellulärt carcinom** som enbart är kliniskt diagnostiserad registreras med morf-kod 81703 och diagnosgrund 8.
- **Hepatoblastom hos barn under 15 år** som enbart är kliniskt diagnostiserad registreras med morf-kod 89703 och diagnosgrund 8.
- **Kolangiocarcinom** som enbart är kliniskt diagnostiserad registreras med morf-kod 81603 och diagnosgrund 8.

- **Neuroendokrin tumör** som enbart är kliniskt diagnostiserad registreras med morf-kod 82403 och diagnosgrund 8.
- **Germinalcellstumör** som enbart är kliniskt diagnostiserad registreras med morf-kod 90643 och diagnosgrund 8.

Att tänka på vid val av läge

- Tumör i levern som är **oklar om primär eller sekundär** registreras på läge C80.9 med översättning till C22.9 i ICD-O/2 (lever UNS).
- **Levermetastas med okänd primärtumör** registreras på läge C80.9 med översättning till C78.7 i ICD-O/2 (metastas i lever).
- Tumörer i levern och de gallgångar som går inne i levern registreras på läge C22.
- Tumörer i gallblåsan registreras på läge C23.
- Tumörer i gallgångarna utanför levern, området för utflödet i tolvfingertarmen och gallvägar av oklart läge registreras på läge C24.

Att tänka på vid val av morfologi

- På läge C22.0 får inte morf-kod 80001 eller 80003 registreras.
- **Hepatocellulärt carcinom:** Det finns flera subtyper med egna morf-koder enligt tabell ovan. Det finns även några andra subtyper som saknar egna koder, såsom lymfocytrikt, spolcelligt och pleomorft HCC. Dessa begrepp registreras som hepatocellulärt carcinom UNS.
- **Fokal nodulär hyperplasi** i lever är benigt och ska inte registreras.
- **Hepatocellulärt adenom** är en äkta neoplasi med viss potential för malignifiering. Ska registreras med morf-kod 81701, om histologisk bedömningen eller klinisk anmälan uttrycker att malignitetspotential finns.
- Om en klinisk anmälan om Klatskintumör inkommer och ett läge finns klart beskrivet kan tumören registreras på sitt läge med morf-kod 80003 och C24/hist 996. Se text under Tumörer nedan.
- **Blandform av kolangiocarcinom och hepatocellulärt carcinom** är en egen tumörtyp på läge C22.0, och inte en kollisionstumör. Registreras som en tumör.

Historik

- Hepatocellulärt carcinom utan mikroskopisk undersökning registrerades med morf-kod 80003 och på läge C80.9 t.o.m. 2007-12-31.

Klinisk överblick C22

Anatomi

Levern är belägen under höger diafragmaupol och når hos en person med ordinär leverstorlek knappt nedanför skyddet av den nedersta revbensbågen. Gallblåsan sitter på leverns undersida. Levern är kroppens näst största organ och kroppens största körtel. Parenkymet består av leverceller (hepatocyter), ett invecklat kärlsystem samt de intrahepatiska gallgångarna. Det finns dessutom gott om celler med immunologiska uppgifter. Levern är en viktig del i ämnesomsättningen av alla huvudtyper av näringsämnen, och producerar gallsyror, plasmaproteiner och koagulationsfaktorer. Organet fungerar också som depå för vitaminer, järn- och kopparjoner samt glykogen. Kroppsegna hormoner och många läkemedel metaboliseras i levern.

Tumörer

I levern förekommer tumörer utgångna från leverceller, hepatocyter, tumörer utgångna från de intrahepatiska gallvägarnas beklädnader samt neuroendokrina tumörer. På lokalen förekommer även tumörer utgångna från stödjevåvnader, hematolymfatiska celler och groddceller. Dessa behandlas i den gemensamma översikten över mesenkymala och övriga tumörer för gastrointestinalkanalen i kapitlets början.

Den biologiska insikten om hepatocellulär cancer har ökat i och med molekylärgenetiska framsteg och det finns nu väldefinierade genförändringar som ger underlag för uppdelning i flera undervarianter. De molekylära landvinningarna har även gett underlag för en uppdelning av intrahepatiskt kolangiocarcinom i två typer; en utgående från grövre gångar som liknar extrahepatiskt kolangiocarcinom och en deriverad från finkalibriga gångar som har mera likheter med hepatocellulär cancer.

Levercellscancer är relativt ovanlig i befolkningen i Sverige med cirka 500 diagnostiserade fall på ett år. Sjukdomen är vanligare hos män. I ett internationellt perspektiv är levercellscancer däremot en av de vanligare tumörformerna. Leverfibrosering (cirrhos) orsakad av virushepatit B eller C, alkoholskador eller metabola sjukdomar är viktiga riskfaktorer. Levercellscancer finns också som komplikation till kroniska inflammatoriska sjukdomar i magtarm-kanalen med särskilda varianter som angriper levern.

Fokal nodulär hyperplasi i lever är ett benigna tillstånd som inte uppfattas vara en neoplasi. Förändringen kan utgöra ett differentialdiagnostiskt problem gentemot tumörsjukdom vid radiologiska undersökningar.

Carcinom som utgår från intrahepatiska gallvägar kan huvudsakligen delas in i tumörer utgångna från större respektive mindre gallgångar. De förra är

belägna närmare leverhilus och har gemensamma drag med extrahepatiska gallgångscarcinom och utgår från intraepiteliala förstadier som BilIN3 eller intraduktal papillär gallgångsneoplasi.

Klatskintumör är en ursprungligen kliniskt beskriven specialvariant av gallgångscancer som egentligen endast definieras av ett läge någonstans i konfluensen av den högra och vänstra hepatiska gallgången. Den morfologiska termen perihilärt kolangiocarcinom är att rekommendera. Men om anmälan görs med begreppet Klatskintumör finns det en egen giltig kod för detta i ICD-O/3.2 som kan användas. Egentligen rör det sig enligt den moderna klassifikationen om ett kolangiocarcinom av grövre gallgångstyp, och fall där histologisk undersökning finns kommer sannolikt oftast att benämnas så. Tumören kan, beroende på variationer i anatomin, vara såväl intra- som extrahepatisk och kan alltså förekomma på såväl läge C22.1 som C24. Dessa tumörer kan vara inoperabla då läget gör att symtom uppträder sent i förloppet och om histologisk diagnos saknas kan inte den specifika koden användas. Om ett läge finns klart beskrivet i anmälan kan tumören registreras på sitt läge men med morf-kod 80003 och C24/hist 996.

Hepatoblastom är en blastomatös (primitiv) tumör som uppträder hos små barn. Tumören kan vara såväl rent epitelial som innehålla mesekymala komponenter. Den epiteliala komponenten kan vara embryonalt präglad.

Levern är dessutom den vanligaste lokalen för fjärrmetastaser av adenocarcinom utgångna i tarmen och även många andra frekvent förekommande maligna tumörer har levern som vanlig eller möjlig metastaslokal. Då såväl hepatocellulär cancer som intrahepatisk gallvägs-cancer är mera ovanligt i vår befolkning kommer de flesta maligna tumörer i levern att vara metastaser.

Utredning och provtagning/preparat

Vanliga debutsymtom för all sjukdom i levern är gulsot, trötthet, avmagring och cirkulationsproblem. Det kan vara vanskligt att radiologiskt avgöra om tumör föreligger i levervävnad som är fibroserad, i synnerhet de varianter av fibros som är nodulärt formad. En femgradig skala med sannolikhetsgrader för att det rör sig om levercellscancer, så kallade LI-RADS används för den radiologiska bedömningen. Som diagnostik kan finnålspunktion användas men vanligare är mellannålsbiopsier.

All provtagning är vansklig på grund av blödningsrisk och risk för spridning av tumör. Vid tumör i gångstrukturer kan endoskopiska biopsier förekomma. Vid avgränsade förändringar kan resektat av förändringen förekomma. Vid avancerad tumör eller tillstånd som gör kirurgi vansklig förekommer behandling med enbart radiologisk diagnos med eller utan biomarkörer i blodet (AFP). Se registrering med diagnosgrund 8 ovan.

Gallblåsa C23 och Andra och ospecificerade delar av gallvägssystemet C24

Kliniskt läge C23	ICD-O/3.2	ICD-O/2	ICD-10	ICD-9	ICD-7
Gallblåsa	C23.9	C23.9	C23	156.0	155.1

Kliniskt läge C24	ICD-O/3.2	ICD-O/2	ICD-10	ICD-9	ICD-7
Extrahepatiska gallvägar (ductus hepaticus, ductus choledochus, ductus cysticus)	C24.0	C24.0	C24.0	156.1	155.2
Ampulla/papilla Vateri	C24.1	C24.1	C24.1	156.2	155.3
Ampullär zon/periampullära regionen	C24.1	C17.0	C17.0	152.0	152.0
Överväxt till/från angränsande sublokal inom intrahepatiska och extrahepatiska gallvägar (C22.1–C24) med okänt ursprung	C24.8	C24.9	C24.9	156.9	155.9
Gallvägssystemet UNS (intra- och extrahepatiska delar)	C24.9	C24.9	C24.9	156.9	155.9

Morfologisk typ C23 och C24	ICD-O/3.2	ICD-O/2	C24/hist
Epiteliala tumörer			
Adenocarcinom intestinal typ	81443	81403	096
Adenocarcinom UNS	81403	81403	096
Adenoskvamöst carcinom	85603	85603	196
Biliär intraepitelial neoplasi med höggradig dysplasi HGD/BilIN3	81482/b	81402/b	094/b
Biliärt extrahepatiskt carcinom (C24.0)	81603	81603	076
Extrahepatiskt gallgångscarcinom (C24.0)	81603	81603	076
Extrahepatiskt kolangiocarcinom (C24.0)	81603	81603	076

Tabellen fortsätter på nästa sida.

Gastrointestinalkanalen

Morfologisk typ C23 och C24	ICD-O/3.2	ICD-O/2	C24/hist
Intraduktal/Intracystisk papillär neoplasi med associerat invasivt carcinom	85033	82603	096
Intraduktal/Intracystisk papillär neoplasi med höggradig dysplasi HGD	85032/b	82602/b	094/b
Intraduktal papillär neoplasi med associerat invasivt carcinom	85033	82603	096
Intraduktal papillär neoplasi med höggradig dysplasi HGD	85032/b	82602/b	094/b
Klarcelligt carcinom	83103	83103	096
Klatskintumör (C24.0)	81623	81623	076
Mucinös cystisk neoplasi med associerat adenocarcinom	84703	84703	096
Mucinös cystisk neoplasi med höggradig dysplasi HGD	84702/b	84702/b	094/b
Mucinöst adenocarcinom	84803	84803	096
Mucinös cystisk neoplasi med associerat adeno-carcinom/Mucinöst cystadenocarcinom UNS, invasivt	84703	84703	096
Odifferentierat carcinom	80203	80203	196
Perihilärt kolangiocarcinom	81623	81623	076
Poorly cohesive carcinoma	84903	84903	096
Signetringcellscarcinom	84903	84903	096
Skivepitelcarcinom	80703	80703	146
Neuroendokrina tumörer			
Neuroendokrin tumör NET G1	82403	82403	086
Neuroendokrin tumör NET G2	82493	82403	086
Neuroendokrin tumör NET G3	82493	82403	086
Neuroendokrin tumör UNS	82403	82403	086
Neuroendokrint carcinom NEC UNS	82463	80203	196
Småcelligt neuroendokrint carcinom SCNEC	80413	80413	196
Storcelligt neuroendokrint carcinom LCNEC	80133	80123	196
Blandade tumörer			
Blandad neuroendokrin non-neuroendokrin tumör MiNEN	81543	81503	096

Att tänka på vid registrering C23–C24

Multipla tumörer samtidigt och över tid

- Varje primärtumör registreras var för sig.

Översättning multifokal

- **För diagnosdatum till och med 2022-12-31:** Vid flera samtidiga tumörer med samma morfologi och inom samma sublokal på läge C24 ska varje tumör registreras med aktuell lägeskod och med översättning till ICD-O/2 C24.8, ICD-9 156.8, ICD-7 155.8.
- **För diagnosdatum från och med 2023-01-01:** Vid flera samtidiga tumörer med samma morfologi och inom samma lokal ska varje tumör registreras. Ingen multifokalöversättning ska göras.

Användning av diagnosgrund 8 (specificerad morfokod utan PAD eller cyt)

- **Kolangiocarcinom** som enbart är kliniskt diagnostiserad registreras med morf-kod 81603 och diagnosgrund 8.
- **Neuroendokrin tumör** som enbart är kliniskt diagnostiserad registreras med morf-kod 82403 och diagnosgrund 8.
- **Germinalcellstumör** som enbart är kliniskt diagnostiserad registreras med morf-kod 90643 och diagnosgrund 8.

Att tänka på vid val av läge

- Inte aktuellt på detta läge.

Att tänka på vid val av morfologi

- För Klatskintumör se text under läge C22.

Historik

- Inte aktuellt på detta läge.

Klinisk överblick C23–C24

Anatomi

Gallblåsan sitter på leverns undersida med ena ytan fäst mot levern med ett tunt lager bindväv och den fria ytan beklädd med bukhinna. Gallgångarna börjar mellan levercellerna och konfluerar till allt grövre strukturer vilka har två huvudgrenar, en från vardera leverloben. Dessa går samman till en huvudgång vilken tömmer sig i tolvfingertarmen. Gången till och från

gallblåsan fäste vanligen cirka mitt på denna huvudgång. Utflödena i tolvfingertarmen är ibland gemensamt även med bukspottkörtelns gång, men flera anatomiska varianter finns.

Tumörer

Lägena domineras helt av epiteliala tumörer utgångna från gångarnas epitel, men det finns även neuroendokrina primära tumörer. En rad premaligna förändringar som betraktas som förstadier till de maligna tumörerna finns definierade. Dessa är på ett eller annat sätt väl avgränsade från omgivande strukturer, och kan vara intraepiteliala, intraduktala eller intracystiska.

I de extrahepatiska gallvägarna ses även i ovanliga fall skivepitelcancer och adenoskvamös cancer.

Gallblåse- och gallgångscancer är relativt ovanliga tumörer som främst drabbar äldre personer. Prognosen är tämligen dålig med hög dödlighet och låg 5-årsöverlevnad. Förloppet påverkas av vilket exakt underläge som tumören uppkommer i, tumörer som är mer perifert belägna kan lättare avlägsnas kirurgiskt och har därför något bättre prognos. Metastasering sker oftast lokalt, till omgivande strukturer och till leverns parenkym.

Riskfaktorer för gallvägscarcinom är i likhet med levercellscancer olika tillstånd som ger inflammation som icke-opererad gallstenssjukdom med kronisk inflammation, hepatit, kroniskt inflammatoriska sjukdomar och vissa parasiter, men även medfödda anläggningsrubbnings i gallträdets perifera delar är en viktig riskfaktor för perihilärt gallgångscarcinom.

Utredning och provtagning/preparat

Vid misstanke om tumör i gallvägarna används borstcytologi, det vill säga ett cellprov taget vid endoskopisk undersökning. Provmaterialet tas som vätskebaserad cytologi, vilket möjliggör immunhistokemi och molekylärpatologiska tilläggsanalyser, i synnerhet FISH-analys (fluorescence in situ hybridization) för att påvisa celler med avvikande mängd arvs massa (aneuploidi). Endast ett fåtal celler med avvikande antal kromosomer ger starka indicier för att malignitet föreligger och informationen kan användas för behandlingsgrundande beslut. En negativ borstcytologi utesluter däremot i regel inte malignitet.

Påvisade polyper i gallblåsan opereras bort i diagnostiskt och preventivt syfte, då dessa kan vara eller utvecklas till förstadier till cancer. Den autoimmuna sjukdomen primär skleroserande kolangit ger en signifikant förhöjd risk att utveckla gallgångscarcinom och patienter med denna sjukdom skall regelbundet undersökas för tecken på förstadier till tumörer.

Gastrointestinalkanalen

Cystiska medfödda missbildningar i gallgången, choledocus, har en så hög risk för gallgångsmalignitet att samtliga påvisade fall skall utredas för preventiv operation, vilken beroende på anatomin kan bli omfattande.

Bukspottkörtel (Pankreas) C25 inklusive exokrin och endokrin del

Kliniskt läge C25	ICD-O/3.2	ICD-O/2	ICD-10	ICD-9	ICD-7
Caput (huvud)	C25.0	C25.0	C25.0	157.0	157
Corpus (kropp)	C25.1	C25.1	C25.1	157.1	157
Cauda (svans)	C25.2	C25.2	C25.2	157.2	157
Ductus (pankreasgång)	C25.3	C25.3	C25.3	157.3	157
Langerhanska öarna (endokrin del av pankreas)	C25.4	C25.4	C25.4	157.4	195.5
Överväxt till/från angränsande sublokal inom bukspottkörtel (C25) med okänt ursprung	C25.8	C25.9	C25.9	157.9	157
Bukspottkörteln UNS	C25.9	C25.9	C25.9	157.9	157

Morfologisk typ C25 Exokrin del	ICD-O/3.2	ICD-O/2	C24/hist
Acinic cell carcinoma	85503	85503	066
Adenocarcinom UNS	81403	81403	096
Adenoskvamöst carcinom	85603	85603	196
Carcinom acinärcellstyp	85503	85503	066
Carcinom av blandtyp acinär/duktal	85523	85503	066
Carcinom med osteoklastliknande jätteceller	80353	80103	196
Cystadenocarcinom acinärcellstyp	85513	85503	066
Duktalt adenocarcinom/pankreascancer	85003	85003	096
Hepatoitt carcinom	85763	81403	096
Intraduktal papillär mucinös neoplasi med associerat invasivt carcinom	84533	81403	096
Intraduktal papillär mucinös neoplasi med höggradig dysplasi/grav atypi (IPMN HGD)	84532/b	81402/b	094/b
Intraduktal papillär onkocytär neoplasi med associerat invasivt carcinom*	84533	81403	096
Intraduktal papillär onkocytär neoplasi*	84532/b	81402/b	094/b

Tabellen fortsätter på nästa sida.

Gastrointestinalkanalen

Morfologisk typ C25 Exokrin del	ICD-O/3.2	ICD-O/2	C24/hist
Intraduktal tubulopapillär neoplasi	85032/b	82602/b	094/b
Intraduktal tubulopapillär neoplasi med associerat invasivt adenocarcinom	85033	82603	096
Kolloitt adenocarcinom	84803	84803	096
Medullärt carcinom UNS	85103	85103	096
Mucinös cystisk neoplasi med associerat adenocarcinom	84703	84703	096
Mucinös cystisk neoplasi med höggradig dysplasi HGD	84702/b	84702/b	094/b
Mucinöst cystadenocarcinom UNS	84703	84703	096
Odifferentierat carcinom	80203	80203	196
Pankreascancer UNS	85003	81403	096
Pankreatisk intraepitelial neoplasi höggradig (PanIN HGD)	81482/b	81402/b	094/b
Pankreatoblastom	89713	80103	196
Poorly cohesive carcinoma	84903	84903	096
Seröst carcinom	84413	84413	096
Seröst cystadenocarcinom	84413	84413	096
Signetringcellscarcinom	84903	84903	096
Solid pseudopapillär pankreasneoplasi	84523	81403	096
Storcelligt carcinom med rhabdoid fenotyp	80143	80123	196

*Intraduktal papillär onkocytär neoplasi och intraduktal onkocytär neoplasi med associerat invasivt adenocarcinom har fått nya koder i aktuell WHO-klassifikation, 84552 respektive 84553. Dessa finns inte i ICD-O/3.2 ännu och kan inte användas.

Morfologisk typ C25.4 Endokrin/ neuroendokrin del	ICD-O/3.2	ICD-O/2	C24/hist
Tumörer utan angiven hormonproduktion			
Icke-hormonproducerande neuroendokrin tumör NF-PanNET	81503	81503	096
Neuroendokrin tumör NET G1	82403	82403	086
Neuroendokrin tumör NET G2	82493	82403	086
Neuroendokrin tumör NET G3	82493	82403	086
Neuroendokrin tumör NET UNS	82403	82403	086
Neuroendokrint carcinom NEC UNS	82463	80203	196

Tabellen fortsätter på nästa sida.

Morfologisk typ C25.4 Endokrin/neuroendokrin del	ICD-O/3.2	ICD-O/2	C24/hist
Neuroendokrin mikrotumör i pankreas	81501	81500	091
Småcelligt neuroendokrint carcinom SCNEC	80413	80413	196
Storcelligt neuroendokrint carcinom LCNEC	80133	80123	196
Tumörer med angiven hormonproduktion			
ACTH-producerande neuroendokrin tumör/NET	81583	81503	096
Gastrinproducerande NET/gastrinom	81533	81533	446
Glukagonproducerande NET/glukagonom	81523	81523	446
Insulinproducerande NET/insulinom	81513	81513	096
Serotoninproducerande NET	82413	81503	096
Somatostatinproducerande NET/somatostatinom	81563	81503	096
VIP-producerande NET/vipom	81553	81533	096
Blandade tumörer			
Blandad neuroendokrin non-neuroendokrin tumör MiNEN (tidigare MANEC)	81543	81503	096

Att tänka på vid registrering C25

Multipla tumörer samtidigt och över tid

- Varje primärtumör registreras var för sig.

Översättning multifokal

- **För diagnosdatum till och med 2022-12-31:** Vid flera samtidigt tumörer med samma morfologi och inom samma sublokal ska varje tumör registreras med aktuell lägeskod och med översättning till ICD-O/2 C25.8, ICD-9 157.8, ICD-7 157.
- **För diagnosdatum från och med 2023-01-01:** Vid flera samtidigt tumörer med samma morfologi och inom samma lokal ska varje tumör registreras. Ingen multifokalöversättning ska göras.

Användning av diagnosgrund 8 (specificerad morfokod utan PAD eller cyt)

- **Icke-funktionell (utan angiven hormonproduktion) NET i pankreas** som enbart är kliniskt diagnostiserad registreras med morf-kod 81503 och diagnosgrund 8 (C25.4).

- **Funktionell (med angiven hormonproduktion) NET i pankreas** som enbart är kliniskt diagnostiserad registreras med morf-kod enligt det hormon det producerar och diagnosgrund 8 (C25.4).
- **Germinalcellstumör** som enbart är kliniskt diagnostiserad registreras med morf-kod 90643 och diagnosgrund 8.

Att tänka på vid val av läge

- **Endokrina** pankreastumörer, inklusive MiNEN (blandad neuroendokrin non-neuroendokrin tumör) registreras på läge C25.4.

Att tänka på vid val av morfologi

- **Pankreascancer UNS** registreras med morf-kod 85003.
- Primärt **seröst carcinom** i pankreas är ovanligt. Bevis för fjärrmetastasering krävs för att en serös pankreatisk lesion skall klassificeras som cystadenocarcinom och vara registreringspliktig. Serösa cystadenom finns, dessa skall inte registreras.
- **Godartade cystbildningar och adenom** utan neuroendokrin komponent ska inte registreras.
- Det finns ett flertal intraduktala förändringar där in situ-varianterna med höggradig dysplasi samt varianterna med associerat invasivt carcinom skall registreras.
- Blandformer mellan endokrina/neuroendokrina och epiteliala/carcinomatösa tumörer kodalas alla under samlingsbegreppet MiNEN (Mixed neuroendokrin och non-neuroendokrin neoplasi), tidigare kallad MANEC (C25.4).
- Neuroendokrin mikrotumör pankreatiskt/ö-cellsadenom ska registreras och på läge C25.4. Alla neuroendokrina pankreastumörer under 5 mm kallas mikrotumör, benämndes tidigare neuroendokrint mikroadenom.
- **Endokrin tumör** ska i första hand registreras med morf-kod för det hormon som produceras och i andra hand utifrån uppgift om grad.

Historik

- Från 2019 används kliniskt PanIN HGD, höggradig dysplasi i en tvågradig skala där PanIN HGD motsvarar PanIN-III, vilket användes från och med 2014-01-01. Benämningen in situ carcinom kan användas för dessa lesioner men rekommenderas inte. Tidigare kodades med morf-koden för detta, 81402.
- Före 2020-01-01 registrerades pankreascancer UNS med morf-kod 81403.
- Neuroendokrina tumörer på läget som var del av tumörsyndrom MEN1 registrerades (i de fall syndromet framgick i anamnesen) fram till 2022-12-31 på läge C75.8 med morf kod 83601.

Klinisk överblick C25 inklusive C25.4

Anatomi

Bukspottkörteln (pankreas) är en stor, avlång körtel som är belägen bakom magsäcken och under bukhinnan. Körteln har både en endokrin, insöndrande, och en exokrin, utsöndrande del. För generell bakgrund avseende körtlar, insöndring och utsöndring hänvisas till Inledningen för huvudstycket för Endokrina organ.

Volymmässigt domineras bukspottkörteln av just spottkörteldelen, vilken producerar pankreassaften, ämnen som deltar i matsmältningen, som utsöndras genom en utförsgång till tunntarmen. Insprängt som små bollar av celler utan kontakt med utförsgångssystemet finns de endokrina ”öarna”, ”insulae” på latin. Dessa kunde tidigt i histologins historia utskiljas som stora prickar av celler med avvikande utseende i den övriga vävnaden. Ö-cellerna producerar små peptidhormoner som är av betydelse för ämnesomsättningen, där det mest allmänt kända fått sitt namn av ön, insulin!

Tumörer

Exokrina pankreas har en tumörflora som domineras av epiteliala tumörer, vilka indelas beroende på ingående celltyps differentiering som i första hand duktala (utgående från gångar) och acinära (utgående från körtelenheten) adenocarcinom. Duktal pankreascancer är den numerärt helt dominerande typen, och den tumörform som vanligen avses om begreppet ”pankreascancer” används. Duktal pankreascancer är ofta tydligt körtelbildande och mucinproducerande, men kan också vara papillära och i ovanliga fall serösa eller odifferentierade. Acinära tumörer utmärks av att produktion av enzymatiska proteiner kan påvisas med till exempel immunhistokemi.

För solid pseudopapillär neoplasi har man inte kunnat påvisa någon säker differentiering som duktal eller acinär.

Det finns premaligna duktala lesioner, PanIN, dessa indelas numera i en tvågradig skala avseende dysplasi grad där låg och måttlig dysplasi motsvarar låggradiga lesioner och hög grad av dysplasi motsvarar höggradiga lesioner.

Många små och tidiga lesioner är cystbildande, genom att gångar täpps till, men även solid pseudopapillär tumör utmärks, trots sitt namn, av cystbildningar.

I pankreas kan också mesenkymala och hematologiska neoplasier förekomma, men detta är ovanligt.

Pankreatoblastom är en ovanlig tumörform som kan förekomma hos barn.

Solid pseudopapillär pankreasneoplasia är en låggradig men malign pankreastumör som inte kan hänföras till någon specifik differentieringslinje.

I pankreas finns ett stort antal godartade cystbildningar och adenom som inte skall registreras.

Neuroendokrina tumörer i pankreas delas in i neuroendokrina tumörer/NET/Pan-NET, vilka räknas som högt differentierade, och neuroendokrin cancer/NEC/Pan-NEC, lågt differentierad neuroendokrin neoplasia i pankreas. NEC delas i sin tur in i en storcellig och en småcellig variant.

Vidare används för NET en gradering, G1-3 baserad på cellernas växtsätt/cellmorfologi samt proliferationsindex mätt genom räkning av Ki-67 positiva celler vid immunfärgning samt mitoshalt/mitosindex. Räkningen av Ki-67 positiva celler sker i ett stort antal celler och helst med hjälp av digital bild och/eller bildigenkänningsmjukvara.

NET G1 och G2 benämndes tidigare ofta carcinoid, även i pankreas.

För bukspottkörteln skall enligt senaste WHO-klassifikationen och det nya vårdprogrammet begreppet MANEC ersättas med MiNEN (Mixed neuroendokrin och non-neuroendokrin neoplasia). För att en tumör skall uppfylla kriterierna för blandform måste den minsta tumörkomponenten vara minst 30 %, oavsett om det är den neuroendokrina eller icke-neuroendokrina, annars bortses från inslaget av annan differentiering vid klassificeringen.

Tumörerna delas också in i icke hormonproducerande (icke-funktionella) och hormonproducerande (funktionella) samt vilket hormon som i så fall produceras. I de fall där tumören har en känd hormonproduktion skall tumören kodas med den specifika koden.

Utredning och provtagning/preparat

Tumörer i bukspottkörteln upptäcks ofta tidigare om de sitter i pankreas huvud och ger symptom genom att täppa till utförsgångarna. Tumörer i distalare delar är å andra sidan ofta lättare att operera bort. Radiologisk undersökning inleder ofta utredningen. Prov kan tas genom endoskopisk undersökning, antingen som biopsi eller borstprov. Endokrina tumörer är ofta välagränsade och kan beroende på lokalisationen i organet tas bort som resektat. Vid malign tumör i pankreas huvud görs ibland det omfattande ingreppet Whipples resektion där delar av tolvfingertarmen, pankreas och gallblåsa och gallvägar tas bort i ett stycke.

Matsmältningsorgan C26

Kliniskt läge C26	ICD-O/3.2	ICD-O/2	ICD-10	ICD-9	ICD-7
Tarmkanalen (C17–C21) UNS	C26.0	C26.0	C26.0	159.0	153.9
Överväxt till/från angränsande organ med okänt ursprung, som inte kan klassificeras på (C15–C26)	C26.8	C26.9	C26.8	159.9	199.3
Gastrointestinalkanalen (C15–C21) UNS	C26.9	C26.9	C26.9	159.9	199.3
Digestionsorganen (C22–C25) UNS	C26.9	C26.9	C26.9	159.9	199.3

Att tänka på vid registrering C26

Multipla tumörer samtidigt och över tid

- Varje primärtumör registreras var för sig.

Översättning multifokal

- **För diagnosdatum till och med 2022-12-31:** Vid flera samtidigt tumörer med samma morfologi och inom samma sublokal ska varje tumör registreras med aktuell lägeskod och med översättning till ICD-O/2 C26.8, ICD-9 159.9, ICD-7 199.3.
- **För diagnosdatum från och med 2023-01-01:** Vid flera samtidigt tumörer med samma morfologi och inom samma lokal ska varje tumör registreras. Ingen multifokalöversättning ska göras.

Användning diagnosgrund 8 (specificerad morf-kod utan PAD eller cyt)

- **Neuroendokrin tumör** som enbart är kliniskt diagnostiserad registreras med morf-kod 82403 och diagnosgrund 8.
- **Germinalcellstumör** som enbart är kliniskt diagnostiserad registreras med morf-kod 90643 och diagnosgrund 8.

Att tänka på vid val av läge

- Ospecifikt läge ska i möjligaste mån undvikas. Lägeskoder under C26 används sparsamt och endast för tumörer med oklart ursprung, men där delar av gastrointestinalkanalen anges som möjligt ursprung.
- Metastas av GIST registreras på C26.9 om ingen primärlokal är känd.
- Om ospecifikt läge används för registrering av tumörer där man i B-anmälan anger ett ursprung som kan hänföras till flera olika lägen, till

exempel ”pankreatobiliär tumör”, bör man i efterhand eftersöka mer specifik information via A-anmälan.

- Munhåla och svalg C01–C14 ingår inte i C26.
- Förändringar utgående från anahuden registreras inte på detta läge.
- Förändringar utgående från gallvägar UNS registreras på läge C24.9.

Att tänka på vid val av morfologi

- Om specifik diagnos finns men läget är oklart används kod från morfologitabellerna för lägena C15–C25.

Historik

- Inte aktuellt på detta läge.

Klinisk överblick C26

Anatomi

Läget täcker ospecifik lokal eller ospecificerad överväxt i hela den rörformiga delen av mag-tarmkanalen.

Tumörer

För läget kommer i första hand olika typer av adenocarcinom ifråga.

Utredning och provtagning/preparat

Utredning och tillgänglig information är att förvänta som sparsam då aktuella sjukdomstillstånd är spridd tumör och/eller sent stadium.

Andningsorgan och Brösthålans organ

Kliniskt läge	Andningsorganens lägen
C33	Luftstrupe (Trakea)
C34	Luftrör (Bronk) och Lunga
C37	Bräss (Tymus)
C38	Hjärta (Cor), Lungmellanrum (Mediastinum) och Lungsäck (Pleura)
C39	Annan och ofullständigt angiven lokalisation i andningsorgan och brösthålans organ

Luftstrupe (Trakea) C33

Kliniskt läge C33	ICD-O/3.2	ICD-O/2	ICD-10	ICD-9	ICD-7
Luftstrupe (trakea)	C33.9	C33.9	C33	162.0	162.0

Att tänka på vid registrering C33

Multipla tumörer samtidigt och över tid

- Varje primärtumör registreras var för sig.

Användning av diagnosgrund 8 (specificerad morfokod utan PAD eller cyt)

- Inte aktuellt på detta läge.

Att tänka på vid val av läge

- Läget är ovanligt som primär tumörlokal.

Att tänka på vid val av morfologi

- För koder se morf-tabell för läge C34.
- Vanligast som primär lesion på läget är skivepitelcancer, men även adenoidcystisk cancer, adenocarcinom och neuroendokrina tumörer finns beskrivna.

Historik

- Inte aktuellt på detta läge.

Klinisk överblick C33

Anatomi

Luftstrupen är ett slemhinnebeklätt rör som hålls öppet av hästskoformade broskringar och som sträcker sig från larynx till delningen i huvudbronkerna.

Tumörer

Det är mycket ovanligt med tumörer som uppkommer i trakeas slemhinna, men skivepitelcancer, adenoidcystisk cancer och adenocarcinom finns beskrivet. Sekundär växt från andra strukturer i brösthålan som lunga/bronk eller matstrupe förekommer.

Utredning och provtagning/preparat

Radiologisk undersökning och provtagning via bronkoskop eller thorakoskop kan förekomma.

Luftrör (Bronk) och Lunga C34

Kliniskt läge C34	ICD-O/3.2	ICD-O/2	ICD-10	ICD-9	ICD-7
Huvudbronk (stambronk) inkl. carina, lunghilus	C34.0	C34.0	C34.0	162.2	162.1
Överlob och lingula, inkl. både bronk och lunga	C34.1	C34.1	C34.1	162.3	162.1
Mellanlob (enbart höger sida), inkl. både bronk och lunga	C34.2	C34.2	C34.2	162.4	162.1
Underlob, inkl. både bronk och lunga	C34.3	C34.3	C34.3	162.5	162.1
Överväxt till/från angränsande sublokal inom bronk eller lunga (C34) med okänt ursprung	C34.8	C34.9	C34.9	162.9	162.1
Bronk eller lunga UNS	C34.9	C34.9	C34.9	162.9	162.1
Lunga och pleura UNS (oklar primär/sekundär)	C80.9	C39.8	C39.8	165.9	163

Morfologisk typ C34	ICD-O/3.2	ICD-O/2	C24/hist
Adenocarcinom in situ och minimalinvasiva			
Adenocarcinom UNS in situ	81402/b	81402/b	094/b
Icke-mucinöst adenocarcinom in situ	82502	82503	076
Minimalinvasivt icke-mucinöst adenocarcinom (MIA)	82563	82503	076
Minimalinvasivt mucinöst adenocarcinom (MIA)	82573	82503	076
Mucinöst adenocarcinom in situ	82532	82503	076
Adenocarcinom invasiva			
Acinärt adenocarcinom (i lunga)	85513	85503	066
Adenocarcinom intestinal typ	81443	81403	096
Adenocarcinom UNS	81403	81403	096
Enteriskt adenocarcinom	81443	81403	096
Fetalt adenocarcinom	83333	81403	096
Invasivt icke-mucinöst adenocarcinom	81403	81403	096
Invasivt mucinöst adenocarcinom	82533	82503	076

Tabellen fortsätter på nästa sida.

Andningsorgan och Brösthålans organ

Morfologisk typ C34	ICD-O/3.2	ICD-O/2	C24/hist
Invasivt mucinöst adenocarcinom kombinerat/blandat	82543	82503	076
Kolloitt adenocarcinom	84803	84803	096
Lepidiskt adenocarcinom	82503	82503	076
Mikropapillärt adenocarcinom	82653	81403	096
Papillärt adenocarcinom UNS	82603	82603	096
Solitt adenocarcinom	82303	80103	196
Skivepitelcancer			
Basaloitt skivepitelcarcinom	80833	80703	146
Icke-keratiniserande skivepitelcarcinom	80723	80703	146
Keratiniserande skivepitelcarcinom	80713	80703	146
Skivepitelcarcinom	80703	80703	146
Skivepitelcarcinom in situ SIS	80702/b	80702/b	144/b
Övriga carcinom/blastom			
Adenoidcystiskt carcinom	82003	82003	056
Adenoskvamöst carcinom	85603	85603	196
Carcinom med NUT-proteinrearrangemang	80233	80203	196
Carcinosarkom	89803	89803	896
Epitelialt-myoepitelialt carcinom	85623	85623	196
Jättecellscarcinom	80313	80313	196
Lymfoepitelialt/lymfoepiteliomlikt carcinom	80823	80823	166
Lymfoepiteliom	80823	80823	166
Mukoepidermoitt carcinom	84303	84303	046
NSSC sannolik skivepitelcancer (cytologi)	80703	80703	146
NSSC sannolikt adenocarcinom (cytologi)	81403	81403	096
NSSC/Icke-småcellig cancer (cytologi)	80123	80123	196
NUT-carcinom	80233	80203	196
Pleomorft carcinom	80223	80103	196
Pulmonellt blastom	89723	89723	896
Spolcelligt carcinom	80323	80103	196
Storcellig cancer	80123	80123	196

Tabellen fortsätter på nästa sida.

Morfologisk typ C34	ICD-O/3.2	ICD-O/2	C24/hist
Neuroendokrina tumörer			
Atypisk carcinoid	82493	82403	086
Småcellig lungcancer SCLC	80413	80433	186
Småcellig lungcancer SCLC blandad/kombinerad typ	80453	80433	186
Storcelligt neuroendokrint carcinom LCNEC	80133	80123	196
Storcelligt neuroendokrint carcinom LCNEC blandad/kombinerad typ	80133	80123	196
Typisk carcinoid UNS	82403	82403	086

Att tänka på vid registrering C34

Multipla tumörer samtidigt och över tid

- Varje primärtumör registreras var för sig.

Översättning multifokal

- **För diagnosdatum till och med 2022-12-31:** Vid flera samtidiga tumörer med samma morfologi och inom samma lokal ska varje tumör registreras med aktuell lägeskod och med översättning till ICD-O/2 C34.8, ICD-9 162.8, ICD-7 162.1.
- **För diagnosdatum från och med 2023-01-01:** Vid flera samtidiga tumörer med samma morfologi och inom samma lokal ska varje tumör registreras. Ingen multifokalöversättning ska göras.

Sidoangivelse

- För lägena C34.0, C34.1, C34.2, C34.3 och C34.9 är sidoangivelse obligatoriskt: 1 = höger, 2 = vänster, 9 = okänd.

Användning av diagnosgrund 8 (specificerad morfokod utan PAD eller cyt)

- **Langerhanscells histiocytos** som enbart är kliniskt diagnostiserad registreras med morf-kod 97513 och diagnosgrund 8.

Att tänka på vid val av läge

- Cytologi med maligna celler i pleuravätska kan i regel preliminärregistreras på läge C34, men detta är också en vanlig spridningslokal och pleuravätska med maligna körtelceller är inte sällan det första fyndet vid till exempel ovarialcancer som upptäcks i sent

stadium. Om ingen information finns om förändring i lunga, exempelvis i anamnes, ska registrering göras på läge C80.9 (med översättning C78.2) och med morf-kod 80103.

- **Intrapulmonellt tymom** registreras på läge C37.

Att tänka på vid val av morfologi

- **Icke-mucinöst adenocarcinom** registreras enligt det dominerande växtsättet. Finns ingen uppgift om vilket växtsätt som är dominerande registreras morf-kod 81403.
- **Mucinöst adenocarcinom** registreras med morf-kod 82533 oavsett växtsätt.
- **Tumorlet** ska inte registreras.
- **DIPNECH**, diffus idiopatisk pulmonell neuroendokrincellshyperplasi, ska inte registreras.
- För morfologiska kommentarer avseende spottkörtelassocierade tumörer se lägen C07 och C08.
- Diagnosen icke småcellig cancer skall numera i första hand vara förbehållen cytologiska undersökningar, men den kan förekomma även för histopatologi. Det kan då vara rimligt att välja koden för storcellig cancer morf-kod 80123 om ingen ytterligare information finns i utlåtandet.
- Med **adenoskvamös cancer** avses en tumör som består av minst 10 % av vardera adenocarcinom och skivepitelcarcinom.
- Med **pleomorf cancer** avses en tumör som består av minst 10 % av spolcellig- eller jättecellscarcinom.

Historik

- Icke-småcellig cancer registrerades tidigare med morf-kod 80463.
- Det tidigare begreppet **bronkioalveolär cancer (BAC)** med morf-kod 82503 indelas numera som olika adenocarcinom i mucinösa och icke-mucinösa former, in situ former, minimalinvasiva former och invasiva former samt tumörer med så kallat lepidiskt växtsätt.
- Begreppet MANEC för blandformer mellan endokrin cancer och adenocarcinom har frångåtts för detta läge.
- ”**Tumorlet**”, en liten svulst, användes för en liten nodulär anhopning/hyperplasi av endokrina celler, möjligen ett förstadium till carcinoid. Begreppet avgränsas av att lesionen måste vara under 0,5 cm, och upptäcks ofta som bifynd. Förändringen registrerades tidigare med 80401/b; 80401/b; 993/b, men detta har varit tveksamt och svårtolkat och registreringen upphör från diagnosdatum 2019-12-31.

Klinisk överblick C34

Anatomi

Från de båda huvudbronkerna utbreder via en huvudgren till varje lob ett träd av allt smalare luftvägar bronkioli. Varje ändgren slutar i en liten grupp av luftförande blåsor, alveoli. Tumörer uppkommer i såväl luftvägar som ändstrukturerna.

Tumörer

Strax över 4 000 nya fall av lungcancer upptäcks varje år i riket. Medianåldern vid insjuknande är 69 år. Trots framsteg inom diagnostik och behandling är 5-årsöverlevnaden låg, cirka 20 %. Fler kvinnor dör av lungcancer per år än av bröstcancer. Lungcancer är i ett internationellt perspektiv en vanlig och ökande tumörsjukdom.

Den helt dominerande riskfaktorn för lungcancer är tobaksrökning, men även yrkesexponering samt bostadsradon är av betydelse. Emellertid finns även lungcancer hos personer som aldrig varit tobaksrökare, detta är vanligen adenocarcinom med en något annorlunda tumörbiologi än annan lungcancer.

Förberedelser för screening för att ge tidig upptäckt pågår.

Bronchioalveolär cancer har ersatts som begrepp och en uppdelning i mucinösa och icke-mucinösa former, in situ former, minimalinvasiva former och invasiva former samt tumörer med så kallat lepidiskt växtsätt.

Indelningen är delvis beroende av samlad tumörstorlek, och för dessa tumörer, i likhet med flera andra diagnoser aktuella på läget, kan definitiv diagnos endast ställas på operationspreparat innehållande hela tumören.

På grund av detta, men även traditionellt, används för biopsimaterial och cytologiska prover från lokalen en lite annan terminologi, där en indelning i småcelliga och icke-småcelliga (NSCC) tumörer har praktisk relevans på grund av skillnader i preoperativ utredning/handläggning. Icke-småcelligt carcinom/NSCC som påvisats **i cytologi** betyder egentligen endast att man ser tumörceller som inte motsvarar småcellig cancer, och alltså kan vara flera andra typer.

Läget domineras av epiteliala tumörer där skivepitelcancer är vanligt, men även särskilda varianter av adenocarcinom, neuroendokrina tumörer och tumörer av spottkörtelliknande typ förekommer. Diffus idiopatisk pulmonell neuroendokrincellshyperplasi, **DIPNECH**, är en proliferation av neuroendokrina celler som kan uppfattas som förstadium till carcinoid, men detta bedöms inte uppfylla kriterierna för registrering.

Utredning och provtagning/preparat

Typiska symtom på lungtumör är hosta, hosta med blodigt inslag, andningspåverkan/anfåddhet samt smärta. Sekundära symtom från tryck på centrala mediastinala strukturer förekommer också. Paramaligna symtom beroende på någon form av endokrin aktivitet i tumörcellspopulationen är inte ovanligt.

Provtagning vid utredning kan göras med cytologi, genom sköljning av luftvägar eller material från djupa upphostningar (sputumcytologi).

Finnålspunktion genom skopi eller transtorakalt förekommer.

Mellannålsbiopsier är vanligt, så även biopsier tagna vid bronkoskopi.

Mindre förändringar i perifer lungvävnad kan tas bort i sin helhet. Mer centralt belägna förändringar kräver att hela den aktuella sidans lunga opereras bort. Tumörer som ligger vid eller omfattande delningen av huvudbronkerna är inte möjliga att behandla kirurgiskt.

Modern behandling skräddarsys efter tumörens molekylärbiologiska egenskaper, varför omfattande karakterisering av tumören görs med hjälp av immunhistokemi, i viss mån FISH samt NGS (next-generation sequencing).

Bräss (Tymus) C37

Kliniskt läge C37	ICD-O/3.2	ICD-O/2	ICD-10	ICD-9	ICD-7
Bräss	C37.9	C37.9	C37.9	164.0	195.2

Morfologisk typ C37	ICD-O/3.2	ICD-O/2	C24/hist
Tymom			
Atypiskt tymom typ A	85813	85803	846
Blandat tymom typ AB	85823	85803	846
Epitelialt tymom typ B3	85853	85803	846
Medullärt tymom typ A	85813	85803	846
Metaplastiskt tymom	85803	85803	846
Mikronodulärt tymom	85801	85800	841
Tymom typ B1	85833	85803	846
Tymom typ B2	85843	85803	846
Tymom UNS	85803	85803	846
Carcinom			
Adenocarcinom intestinal typ	81443	81403	096
Adenocarcinom UNS	81403	81403	096
Adenoidcystiskt carcinom i tymus	82003	82003	056
Adenoskvamöst carcinom	85603	85603	196
Basaloitt skivepitelcarcinom	80833	80703	146
Carcinom med NUT-rearrangemang	80233	80203	196
Klarcelligt carcinom	83103	83103	096
Lymfoepitelialt/lymfoepiteliomlikt carcinom	80823	80823	166
Lymfoepiteliom	80823	80823	166
Mukoepidermoitt carcinom	84303	84303	076
NUT-carcinom	80233	80203	196
Odifferentierat carcinom	80203	80203	196
Papillärt adenocarcinom	82603	82603	096
Sarkomatoitt carcinom	80333	80103	196

Tabellen fortsätter på nästa sida.

Morfologisk typ C37	ICD-O/3.2	ICD-O/2	C24/hist
Skivepitelcancer i tymus	80703	80703	146
Tymiskt carcinom UNS	85863	85803	846
Neuroendokrina tumörer			
Neuroendokrin tumör NET UNS	82403	82403	086
Neuroendokrin tumör NET G1	82403	82403	086
Neuroendokrin tumör NET G2	82493	82403	086
Neuroendokrin tumör NET G3	82493	82403	086
Småcelligt neuroendokrint carcinom SCNEC	80413	80413	196
Storcelligt neuroendokrint carcinom LCNEC	80133	80123	196
Blandad neuroendokrin non-neuroendokrin tumör MiNEN	81543	81503	096
Blandform småcelligt neuroendokrint carcinom SCNEC och annat carcinom	80453	80413	196
Blandform storcelligt neuroendokrint carcinom LCNEC och annat carcinom	80133	80123	196
Teratom			
Omoget teratom G2	90801/b	90801/b	823/b
Malignt teratom G3	90803	90803	826

Att tänka på vid registrering C37

Multipla tumörer samtidigt och över tid

- Varje primärtumör registreras var för sig.

Användning av diagnosgrund 8 (specificerad morfokod utan PAD eller cyt)

- Inte aktuellt på detta läge.

Att tänka på vid val av läge

- Tymom registreras alltid på läge C37.9. Detta gäller även ektopisk tymusvävnad, tymus utanför det egentliga läget.
- Intrapulmonellt tymom registreras på läge C37.9 trots hänvisning till läge C34 i ICD-O/3.2.

Att tänka på vid val av morfologi

- **Tymom:** I första hand används typ för val av morfokod.

Historik

- Från 2019-01-01 används koder som slutar på 3 för samtliga tymom utom mikronodulärt tymom vilket fortfarande har kvar morf-koden för benigt tymom UNS 85801. På C37.9 har dock alla tumörer alltid redovisats som maligna.
- Begreppet lymfocytiskt tymom användes tidigare för tymom typ B1.
- Begreppet kortikalt tymom användes tidigare för tymom typ B2.

Klinisk överblick C37

Anatomi

Tymus är den mest anteriora strukturen i mediastinum och ligger just under sternum. Organet är lobulerat, 4–5 cm stort hos en nyfödd och ökar i storlek genom puberteten för att sedan tillbakabildas, involueras. Organet är ett slags mognadsstation för T-lymfocyter och innehåller tymocyter, epitelceller och blodceller inklusive makrofager och dentritiska celler.

Vaskulariseringen är riklig.

Tumörer

I tymus förekommer epiteliäla tumörer inom grupperna tymom, tymiska carcinom samt neuroendokrina tumörer och någon gång teratom. Tymomen uppkommer endast på läget för tymus eller i ektopisk tymusvävnad och liknar på ett eller annat sätt tymusvävnad. Trots att tymus endast finns som en rest hos vuxna personer så är tymom vanligast i 50–60-årsåldern. Carcinom i tymus är mycket mer sällan förekommande än tymom. Neuroendokrina tumörer är ovanliga.

Utredning och provtagning/preparat

Tumörer i tymus ger på samma sätt som andra tumörer i mediastinum ofta symtom genom tryck på övriga strukturer på läget. Tymom kan ge immunologisk sjukdom, vanligast som myastenia gravis.

Histologi krävs för fastställande av tymom, på grund av hur klassifikationen är uppbyggd kan det vara svårt att fastställa tumörtyp i små biopsier.

Hjärta (Cor), Lungmellanrum (Mediastinum) och Lungsäck (Pleura) C38

Kliniskt läge C38	ICD-O/3.2	ICD-O/2	ICD-10	ICD-9	ICD-7
Hjärta, perikardium	C38.0	C38.0	C38.0	164.1	197.5
Främre mediastinum	C38.1	C38.1	C38.1	164.9	164
Bakre mediastinum	C38.2	C38.2	C38.2	164.9	164
Mediastinum UNS	C38.3	C38.3	C38.3	164.9	164
Lungsäck UNS (parietal, visceral)	C38.4	C38.4	C38.4	163.9	162.2
Överväxt till/från angränsande sublokal inom hjärta, lungmellanrum, lungsäck (C38) med okänt ursprung	C38.8	C39.9	C39.9	165.9	199.9
Lunga och pleura UNS (oklar primär/sekundär)	C80.9	C39.8	C39.8	165.9	163

Morfologisk typ C38	ICD-O/3.2	ICD-O/2	C24/hist
Hjärta C38.0			
Angiosarkom	91203	91203	506
Leiomyosarkom UNS	88903	88903	666
Pleomorft sarkom	88023	88003	796
Hjärtsäck C38.0 och Lungsäck C38.4			
Bifasiskt malignt mesoteliom	90533	90503	776
Blandat malignt mesoteliom	90533	90503	776
Epitelioitt malignt mesoteliom	90523	90503	776
Malignt mesoteliom UNS	90503	90503	776
Sarkomatöst mesoteliom	90513	90503	776
Mediastinum C38.3			
Blandad germinalcellstumör	90853	90853	826
Choriocarcinom UNS	91003	91003	806
Embryonalt carcinom UNS	90703	90703	826

Tabellen fortsätter på nästa sida.

Morfologisk typ C38	ICD-O/3.2	ICD-O/2	C24/hist
Germinalcellstumör UNS	90643	90643	981
Gulesäckstumör (yolk sac tumour)	90713	90713	826
Malignt teratom G3	90803	90803	826
Omoget teratom G2	90801/b	90801/b	823/b
Seminom UNS	90613	90613	066

Att tänka på vid registrering C38

Multipla tumörer samtidigt och över tid

- Varje primärtumör registreras var för sig.

Sidoangivelse

- Sidoangivelse är obligatorisk för Lungsäck C38.4; 1 = höger, 2 = vänster och 9 = okänd.

Användning av diagnosgrund 8 (specificerad morfokod utan PAD eller cyt)

- **Germinalcellstumör** som enbart är kliniskt diagnostiserad registreras med morf-kod 90643 och diagnosgrund 8.

Att tänka på vid val av läge

- Cytologiskt fynd av maligna celler i pleuravätska registreras i regel lämpligen på läge C34, det vill säga att man utgår från att det rör sig om cancer primär i lungan. Det kan emellertid också röra sig om spridning av annan tumör, till exempel ovarialcancer.
- I medellinjen, här mediastinum, kan germinalcellstumörer uppkomma, dessa registreras på läge C38.3.
- Tumörer uppkomna från ektopisk tymusvävnad registreras på läge 37.9 tymus.
- Teratom kan förekomma i mediastinum, men också specifikt i tymus.

Att tänka på vid val av morfologi

- I hjärtat kan maligna mesenkymala tumörer förekomma. Förutom de typer som listas ovan kan även andra typer av sarkom förekomma.

Historik

- Mesoteliom registrerades fram till 2015-12-31 endast en gång per individ. Från och med 2016-01-01 registreras var tumör för sig.

Klinisk överblick C38

Anatomi

Brösthålan begränsas av revbenen och ryggraden samt bröstbenet, sternum. Insidan är beklädd med det yttre bladet av lungsäcken. Lungornas utsida är beklädda med det inre bladet av lungsäcken. Hjärtsäcken är ett eget omslagsveck av mesotelbeklädd tunn vävnad. Hjärtat vilar något vänsterförskjutet med basen mot mellangärdesmuskeln och de grova kärlen som smiter in i hjärtsäcken mellan omslagsveckan. I mitten av brösthålan går kroppspulsådern, luftstrupen och matstrupen jämte grova nervgrenar. Dessa strukturer omges av mediastinal mjukvävnad vilken innehåller rikligt med lymfkörtlar. Tymus ligger framom de mediastinala strukturerna.

Tumörer

Det är ovanligt med primära tumörer i hjärtat men det som vanligast förekommer är några typer av sarkom, vanligast rhabdomyosarkom och leiomyosarkom, men även angiosarkom samt övriga typer. Diffust B-cellslymfom kan förekomma som diffus växt i hjärtmuskel. Carcinom kan sprida sig som sekundär växt via hjärtsäcken och kan i ovanliga fall växa in i hjärtmuskeln.

I mediastinum förekommer germinalcellstumörer, hematolymfoida tumörer och någon gång mjukdelstumörer. För de senare hänvisas till mjukdelsläget och blodkapitlen.

I hjärtsäck och lungsäck kan mesoteliom uppkomma.

Överväxt av främst carcinom från lunga/luftvägar och esofagus förekommer till mediastinala strukturer. Äggstockscancer sprider sig relativt ofta till lungsäckarna.

Utredning och provtagning/preparat

Som vanligen vid misstanke om tumör i djupa strukturer är bilddiagnostik vanligen första steget. För provtagning kan cytologi göras på aspirerad vätska från lungsäck eller hjärtsäck. Prov för histologi eller finnåls cytologi kan tas vid skopiundersökning. Diagnostik av mesoteliom är vanskelig med cytologi.

Annan och ofullständigt angiven lokalisation i andningsorgan och brösthålans organ C39

Kliniskt läge C39	ICD-O/3.2	ICD-O/2	ICD-10	ICD-9	ICD-7
Övre luftvägar UNS (näshåla, svalg, struphuvud)	C39.0	C39.0	C39.0	165.9	161
Överväxt till/från angränsande sublokal inom andningsorgan resp brösthålans organ (C30–C39.0) med okänt ursprung	C39.8	C39.9	C39.9	165.9	199.9
Andningsorgan UNS	C39.9	C39.9	C39.9	165.9	199.9
Lunga och pleura UNS (oklar primär/sekundär)	C80.9	C39.8	C39.8	165.9	163

Att tänka på vid registrering C39

Multipla tumörer samtidigt och över tid

- Varje primärtumör registreras var för sig.

Användning av diagnosgrund 8 (specificerad morfokod utan PAD eller cyt)

- Inte aktuellt på detta läge.

Att tänka på vid val av läge

- För Övre luftvägar UNS C39.0 finns ingen gemensam kod i ICD-7, utan koden för struphuvud, 161 används.
- Tumör som är definierad som primär men har oklart ursprung inom brösthålan registreras på läge C76.1 Icke närmare specificerad lokalisation i brösthålan eller på bröstkorgen.

Att tänka på vid val av morfologi

- Se i första hand morfologitabeller för lägena C33, C34, C37 och C38.

Historik

- Inte aktuellt på detta läge.

Klinisk överblick C39

Anatomi

Läget innefattar en grov indelning av samtliga organ och strukturer som är belägna inom brösthålans.

Tumörer

I princip kan samtliga tumörtyper som kan förekomma i brösthålans organ och strukturer komma i fråga för dessa lägen, men i praktiken kommer sena stadier av carcinom att i första hand komma i fråga.

Utredning och provtagning/preparat

För lägena kommer sena stadier av tumörer med ofullständig utredning i första hand att vara aktuella.

Ben, Mjukdelar, Perifera nerver och Retroperitoneala rummet och bukhinna (Peritoneum)

Kliniskt läge	Klartext
C40	Extremitetsskelettets ben, leder och ledbrosk
C41	Ben, leder och ledbrosk i övriga och ospecificerade lägen
C47	Perifera nerver, ganglier och autonomt nervsystem
C48	Retroperitoneala rummet och bukhinna
C49	Bindväv, underhuds- och annan mjukvävnad

Extremitetsskelettets ben, leder och ledbrosk C40

Kliniskt läge C40	Ingående strukturer	ICD-O/3.2	ICD-O/2	ICD-10	ICD-9	ICD-7
Armarnas långa rörben, skulderbladet samt dess leder	Humerus, radius, ulna, skapula, akromioklavikularleden, armbågsleden, skulderleden	C40.0	C40.0	C40.0	170.4	196.4
Händernas (fingrarnas och mellanhandens) samt handledens ben och leder	Falanger, metakarpalben, karpalben, fingerleder, handledens leder	C40.1	C40.1	C40.1	170.5	196.5
Benens långa rörben samt tillhörande leder	Femur, tibia, fibula, knäleden inklusive menisken	C40.2	C40.2	C40.2	170.7	196.7
Fotens (tårna, mellanfoten och hälen) samt fotledens ben och leder, knäskålen	Falanger, metatarsalben, tarsalben, talus, calcaneus, patella	C40.3	C40.3	C40.3	170.8	196.8

Tabellen fortsätter på nästa sida.

Ben, Mjukdelar, Perifera nerver och Retroperitoneala rummet och bukhinna
(Peritoneum)

Kliniskt läge C40	Ingående strukturer	ICD-O/3.2	ICD-O/2	ICD-10	ICD-9	ICD-7
Överväxt till/från angränsande sublokal inom ben, leder och ledbrosk (C40) med okänt ursprung		C40.8	C40.9	C40.9	170.9	196.9
Ospecificerade ben, leder och ledbrosk i armar och ben UNS	Lokalisation i armar eller ben inklusive ovan beskrivna leder utan närmare beskrivning	C40.9	C40.9	C40.9	170.9	196.9
Plasmocytom kudas i relevant läge enligt ovan i ICD-O/3 men har avvikande översättning			C90.2	C90.2	203.9	203

Ben, leder och ledbrosk i övriga och ospecificerade lägen C41

Kliniskt läge C41	Ingående strukturer	ICD-O/3.2	ICD-O/2	ICD-10	ICD-9	ICD-7
Skallens, ansiktets och överkäkens ben och tillhörande leder	Kalvarium, kranialben, etmoidben, frontalben, hyoidben, maxill, occipitalben, orbitalben, parietalben, sfenoidben, temporalben, os zygomaticus.	C41.0	C41.0	C41.0	170.0	196.0
Underkäkens ben och käkleden	Mandibel och temporomandibulärled	C41.1	C41.1	C41.1	170.1	196.1

Tabellen fortsätter på nästa sida.

Ben, Mjukdelar, Perifera nerver och Retroperitoneala rummet och bukhinna
(Peritoneum)

Kliniskt läge C41	Ingående strukturer	ICD-O/3.2	ICD-O/2	ICD-10	ICD-9	ICD-7
Kotpelaren	Columna vertebralis inklusive atlas och axis. Intervertebraldiskar, nukleus pulposus.	C41.2	C41.2	C41.2	170.2	196.2
Revben, bröstben och nyckelben och tillhörande leder	Costae, sternum, klavikel, sternocostalleder, costovertebralleder	C41.3	C41.3	C41.3	170.3	196.3
Bäckenben, korsben och svansben med tillhörande leder	Oxae pelvis, ilium och ischium, coccyx, sakrum, symfys, höftled, acetabulum.	C41.4	C41.4	C41.4	170.6	196.6
Överväxt till/från angränsande sublokal som inte kan klassificeras under (C40–C41.4) med okänt ursprung		C41.8	C41.9	C41.9	170.9	196.9
Ben, leder och ledbrosk UNS (C40–C41.4)	Ospecificerat läge i någon av dessa strukturer	C41.9	C41.9	C41.9	170.9	196.9
Plasmocytom kodas i relevant läge enligt ovan i ICD-O/3 men har avvikande översättning.			C90.2	C90.2	203.9	203

Ben, Mjukdelar, Perifera nerver och Retroperitoneala rummet och bukhinna
(Peritoneum)

Morfologisk typ C40 och C41	ICD-O/3.2	ICD-O/2	C24/hist
Kondrogena tumörer (brosktumörer)			
Atypisk kartilaginär tumör	92221/b	92201/b	733/b
Dedifferentierat kondrosarkom	92433	92203	736
Klarcelligt kondrosarkom	92423	92203	736
Kondrosarkom grad 1	92223	92203	736
Kondrosarkom grad 2-3	92203	92203	736
Mesenkymalt kondrosarkom	92403	92203	736
Periostealt kondrosarkom	92213	92203	736
Synovial kondromatos	92201/b	92201/b	733/b
Osteogena tumörer (bentumörer)			
Centralt (intraossöst) lågradigt osteosarkom	91873	91803	766
Höggradigt ytligt osteosarkom	91943	91803	766
Konventionellt osteosarkom	91803	91803	766
Osteosarkom UNS	91803	91803	766
Parostealt osteosarkom	91923	91803	766
Periostealt osteosarkom	91933	91803	766
Sekundärt osteosarkom (från Pagets sjukdom i ben)	91843	91803	766
Småcelligt osteosarkom	91853	91803	766
Telangiektatiskt osteosarkom	91833	91803	766
Kärltumörer			
Angiosarkom i ben	91203	91203	506
Epitelioitt hemangioendoteliom i ben	91333	91303	506
Osteoklastiska jättecellstumörer			
Jättecellstumör i ben UNS	92501/b	92501/b	741/b
Malign jättecellstumör i ben	92503	92503	746
Notokordala tumörer			
Kondroit kordom	93713	93703	886
Kordom UNS	93703	93703	886
Konventionellt kordom	93703	93703	886
Odifferentierad kordom	93703	93703	886
Dedifferentierat kordom	93723	93703	886

Tabellen fortsätter på nästa sida.

Ben, Mjukdelar, Perifera nerver och Retroperitoneala rummet och bukhinna
(Peritoneum)

Morfologisk typ C40 och C41	ICD-O/3.2	ICD-O/2	C24/hist
Övriga mesenkymala tumörer i ben			
Adamantinom i långa rörben (C40)	92613	92613	866
Dedifferentierat adamantinom i långa rörben (C40)	92613	92613	866
Fibrosarkom i ben	88103	88103	706
Leiomyosarkom UNS	88903	88903	666
Odifferentierat pleomorft sarkom UPS	88023	88003	796
Odifferentierade små-rundcellstumörer i ben och mjukdelar			
Ewings sarkom	93643	92603	756
Tandtumörer (odontogena) C41.0 och C41.1			
Ameloblastiskt carcinom	92703	92703	866
Ameloblastiskt fibrosarkom	93303	93103	886
Ghost cell odontogent carcinom	93023	92703	866
Klarcelligt odontogent carcinom	93413	92703	866
Malignt adamantinom (C41.0 och C41.1 ej i långa rörben)	93103	93103	866
Malignt ameloblastom	93103	93103	866
Metastaserande ameloblastom	93103	93103	866
Odontogent carcinosarkom	93423	92703	866
Odontogent sarkom	93303	93103	866
Primärt intraossöst carcinom UNS/PIOC	92703	92703	866
Skleroserande odontogent carcinom	92703	92703	866

Att tänka på vid registrering C40–C41

Multipla tumörer samtidigt och över tid

- Varje primärtumör registreras var för sig.

Sidoangivelse

- Sidoangivelse är obligatorisk på läge C40; 1 = höger, 2 = vänster, 9 = okänd sida.

Användning av diagnosgrund 8 (specificerad morf-kod utan PAD eller cyt)

- **Osteosarkom** som enbart är kliniskt diagnostiserad registreras med morf-kod 91803 och diagnosgrund 8.
- **Kondrosarkom** som enbart är kliniskt diagnostiserad registreras med morf-kod 92203 och diagnosgrund 8.
- **Kordom i skallben** som enbart är kliniskt diagnostiserad registreras med morf-kod 93703 och diagnosgrund 8 (C41.0).
- **Langerhanscells histiocytos** som enbart är kliniskt diagnostiserad registreras med morf-kod 97513 och diagnosgrund 8 (C41).

Att tänka på vid val av läge

- Skelettmetastaser får inte registreras på läge C40–C41 utan registreras på läge C80.9 i det fall primärtumören är okänd.
- Följande morf-koder får **inte** registreras på läge C40–C41;
 - Morf-kod 80003, registreras i stället på läge C80.9.
 - Morf-kod 80103–85893, dessa carcinom kan ej förekomma primärt i skelett.
 - Malignt melanom, morf-kod 87203, registreras på respektive läge (RL).
 - Extraskulettalt plasmocytom, morf-kod 97343, registreras på RL.
- **Extraskulettala** former av kondrosarkom, Ewings sarkom och osteosarkom registreras på läge C49 eller respektive läge.
- Tänder saknar egen lägeskod, registreras på läge C41.0 alt C41.1.

Att tänka på vid val av morfologi

- Mjukdelstumörer, till exempel fibrosarkom är ovanligt, kontrollera att det verkligen rör sig om en primärtumör – registrera annars på läge C49.
- Jättecellstumör UNS registreras om tumören är primär i skelett, men inte om primär i mjukdelar.
- Benigna tumörer ska registreras om de växer in i skallhålan (C41.0) eller ryggmärgskanal (C41.2).
- Plasmocytom i skelett registreras primärt på läge C40–C41, men med avvikande översättning (se avsnittet gällande hematologi).
- Adamantinom förekommer både som benign och malign variant och endast den maligna ska registreras. De flesta patologisystem använder samma kod för båda varianterna, så det är viktigt att läsa klartexten i PAD och vad kliniker anger för diagnos.
- Osteoblastom är trots sitt namn en godartad tumör, benämndes tidigare aggressivt osteoblastom, och ska inte registreras.

Ben, Mjukdelar, Perifera nerver och Retroperitoneala rummet och bukhinna (Peritoneum)

Historik

- Ewings sarkom registrerades med morf-kod 92603 fram till registreringsdatum 2019-01-01.
- Adamantinom UNS med morf-kod 93100 var initialt anmälningspliktigt (1958), men detta har sedan länge tagits bort.
- Kondrosarkom grad 1 kan tidigare ha registrerats med morf-kod 92203, kondrosarkom UNS.

Klinisk överblick C40–41

Anatomi

Skelettet hos en vuxen individ består av över 200 ben. Benen har tre olika typer; rörben (långa rörben), korta (oregelbundna) ben och platta ben. Varje ben täcks ytterst av benhinnan, periostet och har sedan ett yttre mycket hårt hölje av kortikalt, kompakt ben som innehåller blodkärl, nerver och lymfkärl. Innanför finns svampigt (spongiöst) ben och i många ben finns ett centralt hålrum som innehåller benmärg. I de ytor som ingår i leder finns en broskyta. I vissa leder finns ytterligare en yta, synovialytan, en tunn bindväv som producerar den smörjande ledvätskan, synovia.

Skelettets ben bildas genom att brosköar kondenserar i den mesenkymala embryonala vävnaden, dessa bildar grundformerna för benen och omvandlas till ben genom en förbeningsprocess som innefattar inlagring av mineraler. Skelettet är inte statiskt hos en vuxen utan det sker en långsam omsättning av materialet, delvis med hjälp av en särskild sorts flerkärniga jätteceller, osteoklaster.

Tumörer

Det är epidemiologiskt ovanligt med primära tumörer i skelettet. Ungefär 120 elakartade primära skelettumörer upptäcks per år i riket. Det finns också ett stort antal typer av godartade skelettförändringar som vanligen uppkommer hos barn, men dessa är inte registreringspliktiga, utom i särskilda fall där inväxt i skallhåla eller ryggmärgskanal uppkommer.

Tumörtyperna namnges efter de mogna celltyper som tumörcellerna liknar snarare än den vävnad de utgår från. Det anses att sarkom i första hand uppkommer från enstaka primitiva celler med förvärvade mutationer i stället för en sekvens med premaligna stadier som är vanligt för carcinom. Redan tidigt under tumör genetiken fastslogs att specifika genetiska förändringar, påvisbara som kromosomavvikelse vanligen translokationer med utbyte av material mellan kromosomer, är typiskt för sarkom. I modern diagnostik är påvisande av muterade proteiner antingen genom immunhistokemi eller molekylärpatologiska metoder av största vikt för diagnostiken.

Ben, Mjukdelar, Perifera nerver och Retroperitoneala rummet och bukhinna (Peritoneum)

Osteogena tumörer domineras av morfologi som liknar ben eller benbildning.

Kondrogena tumörer liknar brosk med varierande grad av mognad.

Notokordala tumörer/kordom liknar ryggrängen/notokorden, en hos ryggradsdjur embryonal struktur som utgör grunden för anläggningen av ryggraden. Rester av notokord finns i diskarna mellan ryggekotorna.

I övrigt finns varianter av sarkom som också finns i mjukvävnad. På läget förekommer också hematolymfoida tumörer som primärmanifestation.

Tumörer från tandbildning eller tumörer som liknar tandbildande vävnad förtjänar särskild uppmärksamhet. Dessa finns i klassifikationerna för huvud- och halstumörer, men skall kodas på lägena för över- och underkäke när de uppkommer i anslutning till tänderna. Det finns också tandbildningsliknande tumörer med primärlokal i långa rörben. Dessa tumörer benämns med förledet amelo-. Tidigare användes oftast benämningen adamantinom, men detta är gammaldags. Det finns en variant av kraniofaryngeom, en tumör som vanligen utgår från sella i skallhålan (C75.2), som benämns adamantinomatöst kraniofaryngeom på grund av att morfologin liknar tandbildande vävnad.

Elakartade primära sarkom i skelettet behandlas i första hand med kirurgi, ofta i kombination med cellgift och/eller radioterapi. Kombinationen av omfattande kirurgi med amputation av hela eller delar av extremiteter tillsammans med cytostatika med flera preparat har gjort att 5-årsöverlevnaden sedan 1970 har ökat från mindre än 20 % till numera över 60 %.

En del bensarkom uppkommer hos individer med genetisk predisposition för tumörutveckling. I övrigt är få riskfaktorer kända förutom tidigare genomgången strålbehandling.

Utredning och provtagning/preparat

Tumörer i skelettet debuterar ofta med smärta eller svullnad på platsen för tumören. Radiologisk undersökning med konventionell röntgen, klinisk undersökning, vid behov MRT samt provtagning av tumören inleder utredningen. Det är viktigt att denna typ av tumörer utreds på sarkomcentrum så att inte provtagningen ökar risken för spridning. Som provmaterial kan olika typer av borrbiopsier och aspirationsmaterial från områden där tumör har brutit ner det kortikala benet förekomma tidigt i utredningen. För vissa tumörtyper ges behandling före kirurgisk resektion.

Perifera nerver, ganglier och autonomt nervsystem C47

Kliniskt läge C47	ICD-O/3.2	ICD-O/2	ICD-10	ICD-9	ICD-7
Huvud inkl. ansikte samt hals (exkl. perifera nerver och autonoma nervsystemet i orbita C69.6)	C47.0	C47.0	C47.0	171.0	193.3
Övre extremitet och skuldra	C47.1	C47.1	C47.1	171.2	193.3
Nedre extremitet och höft	C47.2	C47.2	C47.2	171.3	193.3
Bröstkorg och brösthålans inre organ	C47.3	C47.3	C47.3	171.4	193.3
Bukvägg och bukhålans organ	C47.4	C47.4	C47.4	171.5	193.3
Bäckenvägg inkl. säte och ljumske samt bäckenhålans organ	C47.5	C47.5	C47.5	171.6	193.3
"Säte"				171.3	
Bål UNS	C47.6	C47.6	C47.6	171.7	193.3
Överväxt till/från angränsande sublokal med okänt ursprung inom C47	C47.8	C47.9	C47.9	171.9	193.9
Perifera nerver och ganglier UNS	C47.9	C47.9	C47.9	171.9	193.9

Morfologisk typ C47	ICD-O/3.2	ICD-O/2	C24/hist
Epitelioid malign perifer nervskidetumör (MPNST)	95423	95403	456
Ganglioneuroblastom	94903	94903	406
Malign granularcellstumör	95803	95803	686
Malign perifer nervskidetumör (MPNST) med rhabdomyoblastisk differentiering	95613	95603	456
Malign perifer nervskidetumör (MPNST) UNS	95403	95403	456
Malignt perineuriom	95713	95603	456
Melanotisk malign perifer nervskidetumör (MPNST)	95403	95403	456

Tabellen fortsätter på nästa sida.

Morfologisk typ C47	ICD-O/3.2	ICD-O/2	C24/hist
Neuroblastom UNS	95003	95003	416
Neurofibrosarkom	95403	95403	456
Neurogent sarkom	95403	95403	456
Neurosarkom	95403	95403	456
Perifer neuroektodermal tumör (PNET)	93643	93643	416
Perineural malign perifer nervskidetumör (MPNST)	95713	95603	456

Att tänka på vid registrering C47

Multipla tumörer samtidigt och över tid

- Varje primärtumör registreras var för sig.

Översättning multifokal

- **För diagnosdatum till och med 2022-12-31:** Vid flera samtidigt tumörer med samma morfologi och inom samma sublokal ska varje tumör registreras med aktuell lägeskod och med översättning till ICD-O/2 C47.8, ICD-9 171.8, ICD-7 193.8.
- **För diagnosdatum från och med 2023-01-01:** Vid flera samtidigt tumörer med samma morfologi och inom samma lokal ska varje tumör registreras. Ingen multifokalöversättning ska göras.

Sidoangivelse

- För pariga lokaler, C47.1 och C47.2, är sidoangivelse obligatoriskt;
- 1 = höger, 2 = vänster, 9 = okänd sida.

Användning av diagnosgrund 8 (specificerad morfokod utan PAD eller cyt)

- **Neuroblastom hos barn till och med 9 år** med klinisk diagnosgrund registreras med morf-kod 95003 och diagnosgrund 8.

Ben, Mjukdelar, Perifera nerver och Retroperitoneala rummet och bukhinna (Peritoneum)

Att tänka på vid val av läge

- Morf-kod 80003 får ej förekomma, registreras på läge C80.
- Intrakraniella och intraspinala tumörer registreras på respektive läge, C70–C72.
- Läget ”Säte” under C47.5 översätts i ICD-9 till 171.3.

Att tänka på vid val av morfologi

- Neurofibromatos (morbus Recklinghausen) är ett syndrom och registreras ej.
- På detta läge ska endast maligna tumörer registreras, i motsats till vad som gäller för centrala nervösa strukturer (i skullhåla och ryggmärgskanal).

Historik

- Neuroblastom hos barn till och med 9 år med klinisk diagnosgrund registrerades med morf-kod 80003 t.o.m. 2017-12-31.

Klinisk överblick C47

Anatomi

Perifera nerver innefattar egentligen alla nerver som inte hör till hjärnan eller ryggmärgen. Nervstrukturerna har delar som såväl skickar information mot CNS som tar emot och skickar vidare information från CNS. Den perifera delen av nervsystemet kan indelas i den somatiska delen och den autonoma delen. Den somatiska delen styr rörelseapparaten (alla viljestyrda muskler) och tar emot känselimpulser från känselkroppar i hud och muskler. Den autonoma delen styr kroppens basala funktioner, som ett slags operativsystem. Systemet har två delar som skapar balans eller uppnår den verkan som behövs i ögonblicket genom att slås av och på i ett slags dragkamp. Den sympatiska delen står för hastiga reaktioner som brukar kallas kamp och flykt och den parasympatiska delen står för återhämtning och hantering av matspjälkning samt restprodukter.

Tumörer

Till dessa lite diffusa lägen hör tumörer utgångna från eller liknande olika delar av de nervösa strukturerna, ofta de olika specifika stödjecellerna som finns i de olika delarna. Andra tumörer härrör från primitiva celler. Perifert belägna tumörer kan i regel tas bort med kirurgiskt ingrepp, medan djupare belägna upptäcks senare och är svårare att bota.

Utredning och provtagning/preparat

Smärta, knöl på platsen och sensoriska förändringar kan vara kliniska symtom. Bilddiagnostik och finnålspunktion kan vara första steg. Vid påvisad tumör i operabelt läge eftersträvas radikal kirurgi med god marginal om malignitet kan misstänkas. Tumörer som kan vara maligna, enligt kriterier uppsatta i nationellt vårdprogram, skall hanteras på centrum för ben- och mjukdelstumörer.

Retroperitoneala rummet och Bukhinna (Peritoneum) C48

Kliniskt läge C48	ICD-O/3.2	ICD-O/2	ICD-10	ICD-9	ICD-7
Retroperitonealt rum	C48.0	C48.0	C48.0	158.0	197.4
Bukhinna, specificerad del (t.ex. oment och fossa Douglasi)	C48.1	C48.1	C48.1	158.8	158
Bukhinna, icke specificerad del, och bukhåla	C48.2	C48.2	C48.2	158.9	158
Överväxt till/från angränsande sublokal inom C48 med okänt ursprung	C48.8	C48.2	C48.9	158.9	158

Morfologisk typ C48	ICD-O/3.2	ICD-O/2	C24/hist
Tumörer i mesotelial/peritoneal yta C48.1 och C48.2			
Bifasiskt mesoteliom	90533	90503	776
Epitelioitt mesoteliom	90523	90503	776
Höggradigt seröst carcinom, primärt i peritoneum	84613	84603	096
Låggradigt seröst carcinom, primär i peritoneum	84603	84603	096
Mesoteliom UNS	90503	90503	776
Sarkomatöst mesoteliom	90513	90503	776
Serös borderlinetumör primär i peritoneum	84421/b	84423/b	094/b

Tabellen fortsätter på nästa sida.

Tumörer i retroperitonealt rum C48.0			
Atypiskt lipom	88501/b	88501/b	721/b
Atypisk lipomatös tumör	88501/b	88501/b	721/b
Dedifferentierat liposarkom	88583	88503	726
Epiteloitt leiomyosarkom	88913	88903	666
Gastrointestinal stromacellstumör (GIST)	89363	88003	796
Glattmuskeltumör av osäker malignitetspotential STUMP	88971/b	88901/b	661/b
Högt differentierat liposarkom	88513	88503	726
Inflammatoriskt liposarkom	88513	88503	726
Leiomyosarkom UNS	88903	88903	666
Lipomliknande liposarkom	88513	88503	726
Liposarkom, blandat	88553	88503	726
Liposarkom, UNS	88503	88503	726
Malign solitär fibrös tumör (SFT)	88153	88003	796
Myxoitt liposarkom	88523	88503	726
Myxoitt pleomorft liposarkom*	88543	88503	726
Pleomorft liposarkom	88543	88503	726
Skleroserande liposarkom	88513	88503	726
Ytligt högt differentierat liposarkom	88501/b	88501/b	721/b

*Myxoitt pleomorft liposarkom har ny kod i aktuell WHO-klassifikation, 88593. Koden finns inte i ICD-O/3.2 ännu och kan därför inte användas.

Att tänka på vid registrering C48

Multipla tumörer samtidigt och över tid

- Varje primärtumör registreras var för sig.

Användning av diagnosgrund 8 (specificerad morf-kod utan PAD eller cyt)

- **Germinalcellstumör** som enbart är kliniskt diagnostiserad registreras med morf-kod 90643 och diagnosgrund 8.

Att tänka på vid val av läge

- Morf-kod 80003 får inte registreras på C48, utan registreras på läge C80.9 och endast i de fall primärtumören är okänd.

Ben, Mjukdelar, Perifera nerver och Retroperitoneala rummet och bukhinna (Peritoneum)

- Gynekologiska tumörer med oklart primärt läge registreras på C57.9, Kvinnliga könsorgan UNS.
- Höggradig serös cancer kan ha tuba, äggstock, eller bukhinna som ursprung. Vid diagnostik görs försök att fastställa primärlokalen enligt nedan regelverk enligt KVA-ST-dokumentet. Sammanfattningsvis kan man säga att om tumörväxt finns i tuba betraktas detta som primärlokal, om tuborna är fria men äggstockarna är engagerade anses dessa vara primärlokal och om både tubor och ovarier är tumörfria anses bukhinnan som primärlokal.
 - Ursprung i **tuba**: om STIC (seröst tubalt intraepitelialt carcinom) förekommer eller om det finns invasiv höggradig serös cancer eller annat tumörensengagemang i tuban oavsett tumörförekomst i äggstock eller ovarium, registrera på läge C57.0.
 - Ursprung i **äggstock**: om ingen STIC eller höggradig serös cancer i tuborna förekommer, men om cancer förekommer i ena eller båda ovarierna, oavsett om engagemang av bukhinna finns, registrera på läge C56.9.
 - Ursprung i **bukhinna**: om båda tubor och äggstockar är fria från tumörväxt vid provtagning före behandling, registrera på läge C48.1 eller C48.2.
- Malign perifer nervskidetumör (MPNST) registreras på läge C47.

Att tänka på vid val av morfologi

- Primära tumörer utgångna från peritoneum är ovanligt. Adenocarcinom från urogenitalorgan och gastrointestinalkanalen kan metastasera till peritoneum, och detta är epidemiologiskt vanligare. Kontrollera att det rör sig om en primär tumör före registrering.

Historik

- Mesoteliom registrerades tidigare endast en gång per individ t.o.m. 2015-12-31. Från 2016-01-01 registreras varje tumör var för sig.

Klinisk överblick C48

Anatomi

Peritoneum, bukhinnan, är beklädnaden av bukhålan. Hålan är inte ett tomt hålrum, utan bukorganen doppar in i och fyller ut kroppshålan med delar av sina ytor beklädda med ett av peritoneums blad, på samma sätt som lungäckens blad där ena bekläder bröstorgans insida och den andra lungornas utsida. Retroperitoneum är det mestadels fettfyllda området som ligger under peritoneum i bukhålans baksida lateralt om ryggraden. I retroperitoneum går de abdominala delarna av kroppspulsådern och stora hålvenen. Även binjurarna, njurarna och urinledarna samt en del av tolvfingertarmen och analkanalerna har sin plats i retroperitoneum.

Ben, Mjukdelar, Perifera nerver och Retroperitoneala rummet och bukhinna (Peritoneum)

Tumörer

Själva bukhinnan/peritoneum och det retroperitoneala rummet har helt olika tumörflora. I bukhinnan uppkommer tumörer som tros härröra från det speciella plattepitelet, mesotel, som bildar hinnan. Huvudtyperna är mesoteliom och serös cancer av samma typ som också kan ha sin primärlokal i ytepitel på tubas distala del samt ovarieyta. Adenocarcinom från gastrointestinalkanalen kan metastasera till peritoealytorna, detta är vanligare än primära tumörer i peritoneum.

Retroperitonealt uppträder främst mjukdelstumörer, såväl benigna som elakartade eller av intermediär malignitetsgrad. De ovan listade typerna är vanligast förekommande, men även andra typer av mjukdelstumörer, hematolymfoida sjukdomar, germinalcellstumörer och teratom kan förekomma.

Utredning och provtagning/preparat

Tumör i peritoneum debuterar ofta med vätska i bukhålan, ascites. Ett vanligt första prov är cytologi från aspirerad vätska. Beroende på övriga kliniska fynd och läget av tumörväxten kan sedan mellannålsbiopsier eller biopsier följa.

Tumörer i retroperitoneum kan uppnå stor storlek innan de genom tryck på omgivande strukturer eller ökat bukomfång ger symtom som föranleder patienten att söka vård. Bilddiagnostik följt av främst mellannålsbiopsier är vanligen första utredningen.

Bindväv, underhuds- och annan mjukvävnad C49

Kliniskt läge C49	ICD-O/3.2	ICD-O/2	ICD-10	ICD-9	ICD-7
Huvud inkl. ansikte, ytteröra och hals, exkl. orbita (C69.6) och näsbrosk (C30.0)	C49.0	C49.0	C49.0	171.0	197.0
Övre extremitet och skuldra	C49.1	C49.1	C49.1	171.2	197.2
Nedre extremitet och höft	C49.2	C49.2	C49.2	171.3	197.3
Bröstkorg, exkl. mediastinum (C38)	C49.3	C49.3	C49.3	171.4	197.7
Buk UNS	C49.4	C49.4	C49.4	171.5	197.7
Bäcken inkl. säte, ljumskar och perineum	C49.5	C49.5	C49.5	171.6	197.7
"Säte"				171.3	
Bål UNS	C49.6	C49.6	C49.6	171.7	197.1
Överväxt till/från angränsande sublokal inom C49 med okänt ursprung	C49.8	C49.9	C49.9	171.9	197.9
Icke specificerat läge inom C49	C49.9	C49.9	C49.9	171.9	197.9

Morfologisk typ C49	ICD-O/3.2	ICD-O/2	C24/hist
Fettcellstumörer (adipocytic tumours)			
Atypiskt lipom	88501/b	88501/b	721/b
Atypisk lipomatös tumör	88501/b	88501/b	721/b
Dedifferentierat liposarkom	88583	88503	726
Högt differentierat liposarkom	88513	88503	726
Inflammatoriskt liposarkom	88513	88503	726
Lipomliknande liposarkom	88513	88503	726
Liposarkom, blandat	88553	88503	726
Liposarkom, UNS	88503	88503	726
Myxoitt liposarkom	88523	88503	726
Myxoitt pleomorft liposarkom*	88543	88503	726

Tabellen fortsätter på nästa sida.

Ben, Mjukdelar, Perifera nerver och Retroperitoneala rummet och bukhinna
(Peritoneum)

Morfologisk typ C49	ICD-O/3.2	ICD-O/2	C24/hist
Pleomorft liposarkom	88543	88503	726
Skleroserande liposarkom	88513	88503	726
Ytligt högt differentierat liposarkom	88501/b	88501/b	721/b
Glattmuskeltumörer (smooth muscle tumours)			
EBV-associerad glattmuskeltumör av osäker malignitetspotential	88971/b	88901/b	661/b
Epitelioitt leiomyosarkom	88913	88903	666
Glattmuskeltumör av osäker malignitetspotential STUMP	88971/b	88901/b	661/b
Leiomyosarkom UNS	88903	88903	666
Skelettmuskeltumörer			
Alveolärt rhabdomyosarkom	89203	89203	676
Ektomesenkymom	89213	89003	676
Embryonalt rhabdomyosarkom pleomorf typ	89103	89103	676
Embryonalt rhabdomyosarkom UNS	89103	89103	676
Pleomorft rhabdomyosarkom adult typ	89013	89003	676
Pleomorft rhabdomyosarkom UNS	89013	89003	676
Rhabdomyosarkom med ganglielik differentiering	89213	89003	676
Rhabdomyosarkom UNS	89003	89003	676
Skleroserande rhabdomyosarkom	89123	89003	676
Spolcelligt rhabdomyosarkom	89123	89003	676
Fibroblastiska och myofibroblastiska tumörer			
Abdominal fibromatos	88221/b	88211/b	701/b
Aggressiv fibromatos	88221/b	88211/b	701/b
Dermatofibrosarkoma protuberans DFSP (C44)	88321	88323	715
Desmoid typ fibromatos UNS	88211/b	88211/b	701/b
Epitelioid inflammatorisk myofibroblastisk tumör	88251/b	88001/b	793/b
Epitelioitt myxofibrosarkom	88113	88113	716
Extra-abdominal desmoid	88211/b	88211/b	701/b

Tabellen fortsätter på nästa sida.

Ben, Mjukdelar, Perifera nerver och Retroperitoneala rummet och bukhinna
(Peritoneum)

Morfologisk typ C49	ICD-O/3.2	ICD-O/2	C24/hist
Fibromyxosarkom	88113	88113	716
Fibrosarkom UNS	88103	88103	706
Fibrosarkomatöst dermatofibrosarkoma protuberans DFSP (C44)	88323	88323	715
Infantilt fibrosarkom	88143	88103	706
Inflammatorisk myofibroblastisk tumör	88251/b	88001/b	793/b
Jättecells fibroblastom	88341/b	88211/b	701/b
Låggradigt fibromyxoitt sarkom	88403	88403	716
Malign solitär fibrös tumör SFT	88153	88003	796
Malignt hemangiopericytom	88153	88003	796
Myofibroblastiskt sarkom	88253	88003	796
Myxofibrosarkom	88113	88113	716
Myxoinflammatoriskt fibroblastiskt sarkom (MIFS)	88111/b	88111/b	713/b
Myxosarkom	88403	88403	716
Ossifierande fibromyxoitt sarkom	88423	88003	796
Palmar fibromatos	88131/b	88211/b	701/b
Pigmenterat dermatofibrosarkoma protuberans (C44)	88331	88323	715
Plantar fibromatos	88131/b	88211/b	701/b
Skleroserande epitelioitt fibrosarkom	88403	88403	716
Fibrohistiocyta tumörer			
Atypiskt fibröst histiocytom	88301	88301	715
Malign jättecellstumör i mjukvävnad	92513	88023	796
Malign tenosynovial jättecellstumör	92523	88023	796
Plexiform fibrohistiocyta tumör	88351	88301	715
Osseösa (benliknande) extraskeletala tumörer			
Extraskelettalt osteosarkom	91803	91803	766
Kärltumörer			
Angiosarkom	91203	91203	506
Epitelioitt hemangionteliom	91333	91303	506

Tabellen fortsätter på nästa sida.

Ben, Mjukdelar, Perifera nerver och Retroperitoneala rummet och bukhinna
(Peritoneum)

Morfologisk typ C49	ICD-O/3.2	ICD-O/2	C24/hist
Hemangiosarkom	91203	91203	506
Kaposiformt hemangioendoteliom	91301/b	91301/b	505/b
Kaposi sarkom	91403	91403	566
Klarcellssarkom UNS	90443	90443	796
Komposit (sammansatt) hemangioendoteliom	91361/b	91301/b	505/b
Lymfangiosarkom	91703	91703	546
Malignt hemangioendoteliom,	91303	91303	506
Papillärt intralymfatiskt angioendoteliom	91351/b	91301/b	505/b
Pseudomyogent hemangioendoteliom	91381/b	91301/b	505/b
Retiformt hemangioendoteliom	91361/b	91301/b	505/b
Pericytära (perivaskulära) tumörer			
Malign glomustumör	87113	86803	446
Gastrointestinal stromacellstumör			
GIST (gastrointestinal stromal tumör/ stromacellssarkom)	89363	88003	796
Odifferentierade smårundcells-tumörer i ben och mjukdelar			
Ewings sarkom	93643	92603	756
Tumörer av osäker differentiering			
Alveolärt mjukdelssarkom	95813	95813	796
Angiomatoitt fibröst histiocytom	88361	88301	715
Atypiskt fibroxantom	88301	88301	715
Bifasiskt synovialt sarkom	90433	90403	776
Desmoplastic small round cell tumour (DSRCT)	88063	88003	796
Epiteloitt synovialt sarkom	90423	90403	776
Epitelioidcellssarkom	88043	88043	796
Extraskelletalt myxoitt kondrosarkom	92313	92203	736
Fosfaturisk mesenkymal tumör, malign	89903	88003	796
Intimalt sarkom	91373	88003	796
Jättecellssarkom i mjukdelar	88023	88023	796
Klarcellssarkom UNS	90443	90443	796

Tabellen fortsätter på nästa sida.

Morfologisk typ C49	ICD-O/3.2	ICD-O/2	C24/hist
Malignt melanom i mjukdelar (C49)	90443	90443	796
Malign mesenkymom	89903	88003	796
Malign mesodermal blandtumör	89513	89513	896
Mixed tumour malign	89403	89403	046
Myoepitelialt carcinom	89823	85623	196
Odifferentierat pleomorft sarkom UPS	88023	88003	796
Odifferentierat rundcellssarkom	88033	88003	796
Odifferentierat sarkom UNS	88053	88003	796
Odifferentierat småcelligt sarkom	88033	88003	796
Odifferentierat spolcelligt sarkom	88013	88013	796
Ossifierande fibromyxoid tumör malign	88423	88003	796
Perivaskulär epitelioid tumör (PECom), malign	87143	90443	796
Malign rhabdoid tumör (extrarenal)	89633	89003	676
Sarkom UNS	88003	88003	796
Spolcelligt synovialt sarkom	90413	90403	776
Synovialt sarkom UNS	90403	90403	776
Sarkomatös hematolymfoid tumör			
Granulocytiskt sarkom	99303	99303	226
Klorom	99303	99303	226
Myeloitt sarkom	99303	99303	226

*Myxoitt pleomorft liposarkom har ny kod i aktuell WHO-klassifikation, 88593. Koden finns inte i ICD-O/3.2 ännu och kan därför inte användas.

Att tänka på vid registrering C49

Multipla tumörer samtidigt och över tid

- Varje primärtumör registreras var för sig.
- Kaposi sarkom registreras endast en gång enligt regel 4.1 för multipla primärtumörer enligt WHO ICD-O/3.2.

Översättning multifokal

- **För diagnosdatum till och med 2022-12-31:** Vid flera samtidigt tumörer med samma morfologi och inom samma sublokal ska varje tumör registreras med aktuell lägeskod och med översättning till ICD-O/2 C49.8, ICD-9 171.8, ICD-7 197.8.

Ben, Mjukdelar, Perifera nerver och Retroperitoneala rummet och bukhinna (Peritoneum)

- **För diagnosdatum från och med 2023-01-01:** Vid flera samtidiga tumörer med samma morfologi och inom samma lokal ska varje tumör registreras. Ingen multifokalöversättning ska göras.

Sidoangivelse

- För pariga lägen, C49.1, C49.2 och C49.5 är sidoangivelse obligatorisk; 1 = höger, 2 = vänster, 9 = okänd sida.

Användning av diagnosgrund 8 (specificerad morf-kod utan PAD eller cyt)

- Inte aktuellt på detta läge

Att tänka på vid val av läge

- Mjukdelstumör med **okänd primärlokalisering** registreras på läge C49.9 och inte på läge C80.9
- Sarkom och övriga mjukdelstumörer **i angivet organ** (inklusive hud) registreras på respektive läge (RL).
- Sarkom och övriga mjukdelstumörer **i subkutan fettväv** registreras på läge C49.
- Metastas av sarkom med okänd primärlokalisering registreras i första hand på läge C49.9. Metastas av GIST med okänd primärlokalisering registreras på läge C26.9
- Underlokalen "säte" på C49.5 registreras på läge ICD-9 171.3.
- **GIST** registreras i regel på läge inom GI-kanalen, men kan även förekomma på läge C48. Registreras på RL.
- Sarkomatös hematolymfoid tumör kodas på RL dock ej blodbildande organ enligt regel E ICD-O/3.2. Vanligast på C49.
- **Extraskellettala** former av kondrosarkom, Ewings sarkom och osteosarkom registreras på läge C49 eller RL.
- Morf-kod 80003 får inte registreras på läge C49, registrera på läge C80.9

Att tänka på vid val av morfologi

- Registrera så specificerad morf-kod som möjligt utifrån texten i PAD, många specifika koder kan saknas i patologens system varför angiven SNOMED inte alltid är korrekt. Undvik om möjligt morf-kod 88003, sarkom UNS.
- Myxoitt pleomorft liposarkom är en ny entitet i klassifikationen där den specifika koden ännu inte är godkänd i ICD-O/3.2, registreras tills vidare med morf-kod 88543.

Ben, Mjukdelar, Perifera nerver och Retroperitoneala rummet och bukhinna (Peritoneum)

- Jättecellstumör UNS ska inte registreras om primär i mjukdelar, registreras endast om malign. Jättecellstumör UNS ska registreras om primär i skelett, se läge C40–C41.

Historik

- Den tidigare relativt vanliga diagnosen **malignt fibröst histiocytom** med morf-kod 88303 ingår numera i diagnosgruppen odifferentierat sarkom, som i princip utgörs av uteslutningsdiagnoser.
- **Atypiskt fibröst histiocytom/fibroxtom** är i gränsländet för att uppfylla registreringsplikten, den premaligna potentialen värderas olika i källorna. Registrerades inte från och med 2015-01-01, registrering återinförd 2017-01-01.
- **Ewings sarkom** registrerades med morf-kod 92603 fram till registreringsdatum 2019-01-01.
- **Hemangiopericytom UNS** registrerades med morf-kod 91501/b – 91501/b – 533/b fram till registreringsdatum 2021-01-01.
- **Hemangiopericytom malignt** registrerades med morf-kod 91503 – 91503 – 536 fram till registreringsdatum 2021-01-01. Benämningen hemangiopericytom för dessa tumörtyper är helt på väg att ersättas av solitär fibrös tumör UNS och malign.
- **Malignt PECom** registrerades med morf-kod 90443 fram till registreringsdatum 2019-01-01.

Klinisk överblick C49

Anatomi

Kroppens stödjevådnader som bildar rörelseapparaten och skyddet för kroppshålorna samt under huden delas grovt in i mjukvävnad och ben- och broskvävnad. Stödjevådnad finns dels som stora, lätt urskiljbara strukturer som skelettmuskler och underhud, men finns också som makro- eller mikroskopiska stödstrukturer som ger form och stadga till kroppens parenkymatösa organ. I det övergripande begreppet mjukvävnad och litteraturen kring tumörer i mjukvävnad, ingår av hävd förutom muskelvävnad, fettvävnad och fibrös bindväv perifera nerver och kärl. Indelningen kommer sannolikt historiskt från vilka tumörlägen som faller under ortopedisk tumörkirurgi. Mjukvävnad finns alltså fördelat i hela kroppen, utom i CNS parenkym om man bortser från kärlförsörjningen, och teoretiskt kan mjukdelstumörer uppkomma överallt.

För vävnader, strukturer och tumörer som hör till ben- och mjukvävnad används ofta epitetet ”mesenkymala” vilket kommer av att strukturerna härrör från det tredje groddbladet, mesenkymet i den embryonala utvecklingen.

Tumörer

Mjukdelstumörer uppkommer inte som adenocarcinom genom sekventiell tumörutveckling i premalignt omvandlade vävnader, utan uppkommer genom specifika förvärvade genetiska avvikelser sannolikt i mesenkymala stamceller som finns vilande i de mogna vävnaderna. De genetiska avvikelserna, som ofta är enkla kromosomavvikelser med definierade förändrade proteinprodukter, är av stor betydelse för tumörklassifikationen och det sker kontinuerligt en förändring, och en ökning av morfologiska typer inom området. Namnen är ofta långa och beskrivande och äldre begrepp ersätts kontinuerligt av nya mer detaljerade undertyper. Nomenklaturen med likartade namn där tumörerna trots detta hör till olika undergrupper är svåröverskådlig och stundtals förvirrande. Parallellt lever traditionella namn med hänvisning till den mogna celltyp som tumören har drag av kvar. Det är sannolikt att de flesta patologilaboratorier inte har uppdaterat sin SNOMED-lista i laboratorieinformationssystemet på ett sådant sätt att samtliga enligt WHO-klassifikationen relevanta koder finns. Sarkom är generellt ovanligt, och många av de beskrivna tumörtyperna är extremt sällsynta.

Tumörer från perifera nerver och deras stödstruktur som i WHO-klassifikationen finns under mjukdelstumörer återfinns här under läge C47.

Gruppen odifferentierade smårundcellstumörer där Ewings sarkom ingår finns med såväl skelett som mjukdelar som primär lokal.

Gruppen tumörer med osäker differentiering är stor.

Utredning och provtagning/preparat

Symtom och primär utredning skiljer sig åt beroende på om det rör sig om en djup eller en ytlig tumör. Ytliga tumörer upptäcks ofta vid relativt liten storlek av patienten själv, medan djupare belägna tumörer i djupa muskelloger eller i interna organs stödjevvnader ger symtom genom tryck eller vävnadsdestruktion.

Det är av största vikt att utredning av potentiellt maligna mjukdelstumörer sker vid ett sarkomcentrum för prognosen skall bli så god som möjligt. Utredning med MRT och eventuell finnålspunktion är första steget. Om punktion utförs skall punktionskanalen tatueras så att den kan excideras tillsammans med tumören vid efterföljande resektion. Mellannålsbiopsier med samma förfarande kan också förekomma. Karakterisering av tumören innefattar ofta påvisande av muterat protein, antingen med hjälp av immunhistokemi eller molekylärpatologisk undersökning.

Hud

Hud C44

Kliniskt läge C44	ICD-O/3.2		ICD-O/2	ICD-10	ICD-9	ICD-7
Hud, läpp, över- och under (utom det läppröda)	C44.0	Hud med melanom	C43.0	C43.0	172.0	190.3
		Hud övriga tumörer	C44.0	C44.0	173.1	191.3
Hud, ögonlock övre och nedre samt ögonvrå	C44.1	Hud med melanom	C43.1	C43.1	172.1	190.1
		Hud övriga tumörer	C44.1	C44.1	173.1	191.1
Hud ytteröra, inkl. yttre hörselgång och vaxkörtel	C44.2	Hud med melanom	C43.2	C43.2	172.2	190.2
		Hud övriga tumörer	C44.2	C44.2	173.2	191.2
Hud, annan eller ospecificerad del av ansiktet	C44.3	Hud med melanom	C43.3	C43.3	172.3	190.3
		Hud övriga tumörer	C44.3	C44.3	173.3	191.3
Hud, skalp, hals och nacke	C44.4	Hud med melanom	C43.4	C43.4	172.4	190.4
		Hud övriga tumörer	C44.4	C44.4	173.4	191.4
Hud, bål inkl. anus/perianalt, axill, ljumske, säte, skulderblad och perineum (jfr vulva)	C44.5	Hud med melanom	C43.5	C43.5	172.5	190.5
		Hud övriga tumörer	C44.5	C44.5	173.5	191.5
Hud, övre extremitet och axel/skuldra	C44.6	Hud med melanom	C43.6	C43.6	172.6	190.6
		Hud övriga tumörer	C44.6	C44.6	173.6	191.6

Tabellen fortsätter på nästa sida.

Hud

Kliniskt läge C44	ICD-O/3.2		ICD-O/2	ICD-10	ICD-9	ICD-7
Hud, nedre extremitet och höft	C44.7	Hud med melanom	C43.7	C43.7	172.7	190.7
		Hud övriga tumörer	C44.7	C44.7	173.7	191.7
Hud, överväxt till/från angränsande sublokal med okänt ursprung inom (C44)	C44.8	Hud med melanom	C43.9	C43.9	172.9	190.9
		Hud övriga tumörer	C44.9	C44.9	173.9	191.9
Hud UNS	C44.9	Hud med melanom	C43.9	C43.9	172.9	190.9
		Hud övriga tumörer	C44.9	C44.9	173.9	191.9

Morfologisk typ C44	ICD-O/3.2	ICD-O/2	C24/hist
Melanocytära tumörer/melanom			
Akralt (lentiginöst) melanom (ALM)	87443	87443	176
Amelanotiskt melanom	87303	87303	176
Atypisk Spitzoid tumör	87701/b	87201/b	173/b
Atypiskt Spitznevus	87701/b	87201/b	173/b
Desmoplastiskt melanom	87453	87453	176
Dysplastiskt nevus (histologiskt) höggradig lesion	87270/b	87202/b	174/b
Epitelioitt blått nevus	87801/b	87801/b	173/b
Lentigo maligna (LM) in situ-form	87422/b	87422/b	174/b
Lentigo maligna melanom (LMM) invasivt	87423	87423	176
Low CSD-melanoma	87433	87433	176
Malignt melanom in situ	87202/b	87202/b	174/b
Malignt melanom UNS	87203	87203	176
Malignt melanom ur kongenitalt jättenevus	87613	87203	176
Malign Spitztumör	87703	87203	176
Melanocytärt nevus/dysplastiskt nevus med histopatologisk grav/stark atypi/dysplasi	87270/b	87202/b	174/b

Tabellen fortsätter på nästa sida.

Morfologisk typ C44	ICD-O/3.2	ICD-O/2	C24/hist
Melanocytär tumör av osäker malignitetspotential MELTUMP	87701/b	87201/b	173/b
Melanom i hud med låg solexponering	87433	87433	176
Melanom ur blått nevus	87803	87803	176
Nevoitt melanom	87203	87203	176
Nodulärt melanom (NM)	87213	87213	176
Pigmenterat epitelioidcellsmelanocytom	87801/b	87801/b	173/b
Spitz melanocytom	87701/b	87201/b	173/b
Spitz melanom	87703	87203	176
Spitzoid tumör av osäker malignitetspotential STUMP	87701/b	87201/b	173/b
Blandat spolcelligt och epitelioitt melanom	87703	87203	176
Superficiellt/ytspridande melanom (SSM)	87433	87433	176
Superficiellt/ytspridande melanom (SSM) in situ	87432/b	87432/b	174/b
Skivepitel/epidermala tumörer			
Adenoskvamöst carcinom	85603	85603	146
Akantolytiskt skivepitelcarcinom	80753	80703	146
Aktinisk keratos med höggradig dysplasi/grav skivepiteldysplasi	80702/b	80702/b	144/b
Keratoakantom	80713	80703	146
Keratoakantomliknande skivepitelcarcinom	80713	80703	146
Klarcelligt skivepitelcarcinom	80843	80703	146
Lymfoepitelialt/lymfoepiteliomlikt carcinom	80823	80823	166
Lymfoepiteliom	80823	80823	166
Merkelcellscarcinom	82473	82473	446
Morbus Bowen	80702/b	80702/b	144/b
Primärt neuroendokrint carcinom i hud	82473	82473	446
Pseudovaskulärt skivepitelcarcinom	80743	80703	146
Skivepitelcarcinom	80703	80703	146
Skivepitelcarcinom in situ	80702/b	80702/b	144/b
Skivepitelcarcinom av keratoakantomtyp	80713	80703	146

Tabellen fortsätter på nästa sida.

Morfologisk typ C44	ICD-O/3.2	ICD-O/2	C24/hist
Skivepitelcarcinom med osteoklastliknande jätteceller	80353	80703	146
Skivepitelcarcinom med sarkomatoida drag	80743	80703	146
Spolcelligt skivepitelcarcinom	80743	80703	146
Verruköst skivepitelcarcinom	80513	80703	146
Adnexala tumörer med apokrin eller ektrin differentiering			
Adenoidcystiskt carcinom	82003	82003	056
Adnexalt adenocarcinom UNS	83903	83903	046
Apokrint carcinom	84013	84003	046
Digitalt papillärt adenocarcinom	84083	82603	096
Ekrint porocarcinom	84093	83903	046
Endokrint mucinproducerande svettkörtelcarcinom	85093	83903	046
Hidradenocarcinom	84023	83903	046
Kribriformt carcinom UNS	82013	82013	096
Malign blandad tumör av spottkörteltyp	89403	89403	046
Malign tumör utgången från cylindrom	84033	83903	046
Malign tumör utgången från spiradenocylindrom	84033	83903	046
Malign tumör utgången från spiradenom	84033	83903	046
Mikrocystiskt adnexalt carcinom	84073	84003	046
Mixed tumour (spottkörteltyp) malign	89403	89403	046
Mucinöst carcinom	84803	84803	096
Porocarcinom	84093	83903	046
Porocarcinom in situ	84092/b	83902/b	044/b
Sekretoriskt carcinom	85023	81403	096
Signetrings-cells/histiocytoitt carcinom	84903	84903	096
Skleroserande adnexalt carcinom	84073	84003	046
Skvamoitt ekrint duktalt carcinom	85603	85603	196
Syringocystadenocarcinoma papilliferum	84063	83903	046

Tabellen fortsätter på nästa sida.

Morfologisk typ C44	ICD-O/3.2	ICD-O/2	C24/hist
Adnexala tumörer med follikulär differentiering			
Hårfollikelcarcinom	81023	83903	046
Pilomatrixalt carcinom	81103	81103	046
Prolifererande trichilemmal tumör	81031/b	83901/b	043/b
Trichilemmalt carcinom	81023	83903	046
Trichoblastiskt carcinom	81003	83903	046
Trichoblastiskt carcinosarkom	81003	83903	046
Tumörer med sebaceös differentiering			
Sebaceöst carcinom	84103	84103	046
Talgkörtelcarcinom	84103	84103	046
Lägesspecifika tumörer			
Cerumenoitt adenocarcinom (C44.2)	84203	83903	046
Pagets sjukdom/Morbus Paget extramammär	85423	85423	096
Vaxkörtelcarcinom (C44.2)	84203	83903	046
Mjukdelstumörer med lokal i dermis eller typiska manifestationer på läget			
Atypisk kutan glattmuskeltumör	88971/b	88901/b	661/b
Atypiskt fibroxantom	88301	88301	715
Atypiskt lipom	88501/b	88501/b	721/b
Dedifferentierat liposarkom	88583	88503	726
Dermalt klarcellsarkom	90443	90443	796
Dermalt mjukdelsmelanom	90443	90443	796
Dermalt pleomorft (odifferentierat) sarkom	88023	88003	796
Dermatofibrosarkoma protuberans DFSP	88321	88323	715
Epitelioitt hemangioendoteliom	91333	91303	506
Epitelioitt sarkom	88043	88043	796
Ewings sarkom	93643	92603	756
Fibrosarkomatöst dermatofibrosarkoma protuberans DFSP	88323	88323	715

Tabellen fortsätter på nästa sida.

Morfologisk typ C44	ICD-O/3.2	ICD-O/2	C24/hist
Komposit (sammansatt) hemangioendoteliom	91361/b	91301/b	505/b
Kaposiformt hemangioendoteliom	91301	91301/b	505/b
Kaposis sarkom	91403	91403	566
Kutant angiosarkom	91203	91203	506
Leiomyosarkom kutan typ	88971/b	88901/b	661/b
Malign granularcellstumör	95803	95803	686
Myxofibrosarkom	88113	88113	716
Myxoinflammatoriskt fibroblastiskt sarkom (MIFS)	88111/b	88111/b	713/b
Pleomorft dermalt sarkom	88023	88003	796
Pleomorft liposarkom	88543	88503	726
Plexiform fibrohistiocytär tumör	88351	88301	715
Pseudomyogent hemangioendoteliom	91381/b	91301/b	505/b
Retiformt hemangioendoteliom	91361/b	91301/b	505/b

Att tänka på vid registrering C44

Multipla tumörer samtidigt och över tid

- Varje primärtumör registreras var för sig. Det är relativt vanligt med flera primärtumörer, till exempel inom ett solskadat område eller hos individer med nedsatt immunförsvar. Hos personer med flera solskade- eller immundefektsrelaterade skivepiteltumörer kan det vara mycket svårt att avgränsa vilka som är separata lesioner.
- Ibland tas flera stansar från en och samma förändring för att kartlägga utbredningen, detta ska inte förväxlas med multipla tumörer.
- Efterföljande PAD för samma tumör ska inte förväxlas med multipla tumörer. Kontrollera alltid tidigare registreringar inklusive radikalitet innan en ny registrering görs.
- En tumör i ärret, av samma morfologi som tidigare tumör, ska inte registreras såvida det inte tydligt framgår att det är en ny tumör.
- Kaposis sarkom registreras endast en gång enligt regel 4.1 för multipla primärtumörer enligt WHO ICD-O/3.2.

Översättning multifokal

- För diagnosdatum till och med 2022-12-31:

Hud

- Vid flera samtidigt diagnostiserade tumörer med samma morfologi och **inom olika sublokaler** översätts dessa till läge ICD-O/2 C44.8. (Exempel C44.6 + C44.4 vilka båda skall peka mot ICD-O/2 C44.8).
- Vid flera samtidigt diagnostiserade tumörer med samma morfologi och **inom samma sublokal** översätts dessa till respektive läge. (Exempel C44.6 + C44.6 vilka båda skall peka mot ICD-O/2 C44.6).
- **För diagnosdatum från och med 2023-01-01:** Vid flera samtida tumörer med samma morfologi och inom samma eller olika sublokaler ska varje tumör registreras. Ingen multifokalöversättning ska göras.

Sidoangivelse

- Obligatorisk sidoangivelse för pariga lokaler, dvs. C44.1, C44.2, C44.6 och C44.7: 1 = höger, 2 = vänster, 9 = okänd sida.

Användning av diagnosgrund 8 (specificerad morf-kod utan PAD eller cyt)

- Inte aktuellt på detta läge.

Att tänka på vid val av läge

- Avgränsningen av sublokaler finns mer detaljerat beskrivna i WHO:s ICD-O/3.
- Tumörer som **INTE** ska registreras på läge C44:
 - Läpproda/Vermilion border registreras på läge C00.0–C00.2
 - Genital hud registreras enligt följande:
 - labia majora på läge C51.0
 - labia minora på läge C51.1
 - vulvahud UNS (inklusive mons pubis) på läge C51.9
 - penishud UNS på läge C60.9
 - skrotalhud UNS på läge C63.2
 - analhud, se kommentar C21
- Primärt malignt melanom i annan lokal än hud registreras på respektive läge.
- Primärt malignt melanom i mjukdelar (synonym klarcelligt mjukdelssarkom, morf-kod 90443) är inte en hudtumör och registreras på läge C49.
- Tumörer i underhuden, subcutis, registreras på läge C49.
- Det finns tumörer med namn som påminner om basalceller men som inte är hudtumörer och inte ska registreras på hudläget:
 - Basalcellsadenocarcinom registreras på spottkörtel läge C06–C08.
 - Basaloitt carcinom/basaloid cancer registreras på analkanal läge C21.1.

Att tänka på vid val av morfologi

- **Basalcellscarcinom/basaliom** inklusive metatypisk/basoskvamös variant registreras inte av RCC. Dessa anmäls i stället direkt från laboratoriesystemen till Basalcellscancerregistret.
- Keratoakantom ska registreras med morf-kod 80713 även om PAD uttrycks som ”icke malignt”.
- **Lentigo maligna** är en form av in situ melanom och ska inte förväxlas med den invasiva formen lentigo maligna melanom.
- **Lentiginöst melanom in situ** ska inte förväxlas med lentigo maligna. Registreras som malignt melanom in situ, morf-kod 87202.
- Det finns flera melanocytära lesioner av intermediär karaktär. Följande gäller för registrering:
 - Skall registreras:
 - MELTUMP Melanocytär tumör av osäker malignitetspotential.
 - STUMP Spitzoid tumör av osäker malignitetspotential (notera att det även finns en glattmuskeltumör i uterus där samma förkortning används).
 - Skall inte registreras:
 - S/IMP Solar/Intraepidermal melanocytär proliferation (utan atypi)
 - SAMPUS Superficiell atypisk melanocytär proliferation av oklar signifikans.
 - IAMPUS Intraepidermal atypisk melanocytär proliferation av oklar signifikans.
- Notera att man i KVASt-dokumentet rekommenderar en förenklad kodning för patologisystemen med användning av 87203 för samtliga undertyper av melanom. För Cancerregistret kodas utifrån klartexten med koder för varianter enligt ovan.
- Kollisionstumörer förekommer, det vill säga vanliga hudtumörer som växer nära och i eller in i varandra. Detta skall inte förväxlas med blandtumörer.
- Morbus Paget, extramammär betraktas alltid som malign och ska registreras med morf-kod 85423.

Historik

- **Keratoakantom** registreras fr o m 2019-04-15 som en variant av skivepitelcarcinom med morf-kod 80713. Tidigare räknades keratoakantom som ett benign tillstånd och registrerades inte.
- **Atypiskt fibröst histiocytom/fibroksantom.** Tumören var ej registreringspliktig från och med 2015-01-01 men registrering återinfördes 2017-01-01.
- **Dermatofibrosarkom protuberans** registrerades tidigare som malign. Fr.o.m. ICD-O/3.2 registreras tumörtypen med femte siffra 1. Morf-kod

88323 gäller från 2019-04-15 endast för varianten dermatofibrosarkom protuberans, fibrosarkomatöst.

- Läge för axill respektive ljumske ändrades 1993 i ICD-7 från 190.6/191.6 till 190.5/191.5 för axill och från 190.7/191.7 till 190.5/191.5 för ljumske.
- **Morbus Bowen** registreras från 2019-04-15 med morf-kod 80702. Registrerades tidigare med morf-kod 80812.
- **Aktinisk keratos med höggradig dysplasi** registreras från 2019-04-15 med morf-kod 80702. Registrerades tidigare med morf-kod 72850.

Klinisk överblick C44

Anatomi

Huden, kroppens största organ, bekläder och skyddar kroppsytan med en fast, elastisk yta som också har en starkt reglerad vätskegenomsläpplighet. Människor har hårbeklädnad med glesare och genetiskt och hormonellt varierande täthet. Hudens yttersta yta, epidermet, består av skivepitel som bildar horn i varierande grad. Längst ner i epidermet finns melanocyter som bildar pigment som fördelas i hudens yta för att ge ett skydd mot solens ultravioletta strålar. Under ligger dermis eller läder huden, ett bindvävsskikt som omsluter hudens adnexa, körtlar och utförsgångar för svett, hårsäckar och talgkörtlar, och också kärl, nerver och specialiserade känslekroppar för olika modaliteter. Under läder huden finns subcutis, ett isolerande fettlager med varierande tjocklek.

Många av hudens tumörer till antalet utgörs av olika varianter av skivepiteltumörer. Även epidermis basala lager ger särskilda tumörbildningar, vanligast basalcellscancer av olika typ. Utspritt i epidermis basala lager finns disperst liggande melanocyter, vilka har till uppgift att producera pigment som lagras över i skivepitelcellerna som solskydd. Dessa melanocyter, som är ursprunget till melanom av olika typer, har neurallisten som sitt embryologiska ursprung och skiljer sig mycket från keratinocyterna i sin biologi.

Från epidermis bildas naglarna i nagelbäddarna och de så kallade hudadnexstrukturerna, där särskilt differentierade epitelceller bildar organoidea strukturer som sträcker sig ner i dermis och har olika funktioner som ekrina svettkörtlar, apokrina svettkörtlar samt hårfolliklar. Adnexa har mynningar i hudytan och ger upphov till särskilda tumörer, uppkallade efter sin ursprungsstruktur eller blandformer av dessa.

Vågiga tungorna av epiderm doppar ner i dermis, en konstruktion som ger elasticitet, och omger dermala papiller. Mot djupet övergår dermis diffust till subkutan vävnad, som i många kroppslokaler är fettrik. Dermis består av fibroblaster som producerar fibrer och grundsubstans, kärl av olika kaliber samt innehåller ett glest infiltrat av inflammatoriska celler. Vidare finns

neurala strukturer, dels hörande till känselsystemet, dels innerverande de små muskler som finns vid hårfolliklarna som gör att håret kan ”resa sig”.

Solexponering, med efterföljande DNA-skador i keratinocyter, basalceller eller melanocyter är av stor betydelse för uppkomst av tumörer i huden. Humant papillomvirus (HPV) ger upphov till godartade vårtor, vilka hos individer med starkt nedsatt immunförsvar kan utvecklas till maligna skivepiteltumörer. Retande inverkan av toxiska ämnen, till exempel vid yrkesrelaterad exponering kan bidra till tumöruppkomst. Hudtumörer finns också som inslag i ärftliga tillstånd med ökad tumörutvecklingsrisk.

Tumörer

I huden uppkommer tumörer från samtliga ingående celltyper eller strukturer. Tumörer i såväl skivepitel som melanocytära tumörer är starkt beroende av solskador. En undergrupp av skivepiteltumörer, i synnerhet hos personer med nedsatt immunförsvar, är HPV-beroende. Det finns hudtumörer som ingår i genetiska syndrom. På läget finns ytliga mjukdelstumörer, se ovan för typer som är särskilt vanliga eller har typiska manifestationer på läget. Det finns också hudlymfom, en grupp med starkt varierande kliniskt förlopp och vansklig diagnostik. För koder se Maligna lymfom CRL. Det finns en särskild variant av neuroendokrin tumör som är specifik för hud, Merkelcellscarcinom. Namnet kommer av att man antagit att tumören uppkommer från hudens Merkelceller, en epitelcelltyp som ingår i känselreceptorapparaten, men det är oklart om så verkligen är fallet.

Melanocytära tumörer

Maligna melanom delas in i olika typer beroende på växtsätt och uppkomstsätt. De i vår del av världen vanligaste melanomtyperna är starkt relaterade till solexponering eller UV-ljusexponering, i synnerhet kraftig intermittent exponering, som upprepad solbränning i barndomen, eller solarieanvändning. Hudytor med kontinuerlig exponering för solljus får andra typer av melanom. Typerna utmärks av skilda genetiska pathways i sin tumörutveckling och enligt aktuella rön uppkommer många melanom ur olika melanocytära proliferationer som förstadier. Det poängteras dock att risken för utveckling till en malign tumör för en enskild godartad melanocytär proliferation är ytterst låg.

Melanom med eller utan samband med UV-exponering	
Melanom i solexponerad hud	Superficiellt spridande melanom SSM Låg UV exponering Lentigo maligna melanom LMM Hög UV-exponering Desmoplastiskt melanom
Melanom utan påvisad relation till UV-exponering	Spitz melanom Akralt (lentiginöst) melanom ALM Mukosalt melanom Melanom ur kongenitalt nevus Melanom ur blått nevus Uvealt melanom

Lentiginös är ett beskrivande ord som betyder ”fräkenliknande”, och kan förekomma i beskrivningen av många olika typer av melanocytära lesioner, såväl godartade födelsemärken som atypiska/maligna förändringar. Lentigo maligna, som är en speciell form av in situ melanom betyder alltså snarast ”elakartad fräken”, och har fått sitt namn av att melanocyterna fördelas som i en fräken. När en lentigo maligna progredierar går den över till lentigo maligna melanom.

Epidermala/skivepiteltumörer

Skivepitelcancer finns i flera olika undervarianter, beroende på sitt morfologiska utseende. Dessa har delvis specifika koder. Kliniskt är in situ-varianter och förstadier uppkomna i solskadador, aktiniska keratoser, med olika grader av dysplasi mycket vanligt. Endast förändringar med höggradig dysplasi/carcinoma in situ skall registreras. Morbus Bowen är en undergrupp av skivepitelcancer in situ som kan registreras som sådan.

Notera att vårtliknande/verrukos endast är en beskrivande term i vissa fall, som kan användas för godartade förändringar som mjällvårtor och triviala virusvårtor, medan ordet ibland ingår i namnet på elakartade tumörformer.

Adnexala och lägesspecifika tumörer

En rad körteltumörer, såväl blandformer som tumörer som liknar en typ av adnexstrukturer kan uppkomma i hudadnexa. Tumörerna innehåller komponenter från strukturernas körteldelar eller gångstrukturer och kan producera talg, proteinöst svettliknande material eller innehålla komponenter från hårfolliklar. De maligna formerna skall registreras.

Mucinöst carcinom i hud är en ovanlig lesion som liknar mucinöst carcinom i bröst. Om tumören uttrycker neuroendokrina markörer används i stället endokrin mucinproducerande svettkörtelcarcinom, vilket är en lågradig neuroendokrin tumör som liknar solitt papillärt adenocarcinom i bröst.

Syringocystadenocarcinoma papilliferum är en ovanlig tumör som utgår från preexisterande benign variant.

Utredning och provtagning/preparat

Stans; I huden används en särskild typ av biopsi, stansbiopsi. Provet blir en liten cylinder av hud, med en diameter på 2–10 mm beroende på verktygets storlek.

En liten förändring kan i sin helhet tas bort med en stans.

Misstänkta melanom/pigmenterade förändringar skall aldrig stansas utan tas bort med kniv i sin helhet.

Ibland tas flera stansar från till exempel periferin av en större förändring för att kartlägga utbredningen, detta får inte förväxlas med multipla tumörer.

Misstänkta recidiv kan också undersökas med stansbiopsi.

Excision; Knivskuret operationspreparat, ofta ovalt men kan vara stort och oregelbundet. Ofta orienterat med en sutur för att möjliggöra radikalitetsbedömning. Görs för diagnostik eller behandling.

Utvidgad excision för att säkra radikalitet; Görs vid icke-radikal eller tveksamt radikal primär excision, det vill säga om man inte fått bort hela förändringen. Ibland kan då en rest av tumören ses i det sekundära preparatet, men detta ändrar oftast inte diagnosen. Det händer att man inte hittar någon tumörrest även om ursprungsingreppet inte är radikalt, då tumörresten kan ha gått under i sårhålan. Man brukar inte tala om utvidgad excision efter stansbiopsi.

Utvidgad excision enligt vårdprogram; För maligna melanom är det belagt att risken för recidiv eller metastasering minskar signifikant om ett större område runt primärtumören tas bort. Vid fynd av melanom i excisionspreparat görs därför en utvidgad excision för att uppnå tillräcklig marginal. Detta görs alltså även om hela förändringen är borttagen i primärpreparatet. I dessa förväntas man alltså inte hitta någon tumörrest.

Hudskrap; Ytliga godartade förändringar som vårtor, mjällvårtor och vissa solskador kan skrapas bort, detta kallas även curettage. Här kan inte radikalitet bedömas och ingreppet får aldrig göras på misstänkta melanocytära förändringar.

Bröstkörtel

Bröstkörtel (Mamma) C50

Kliniskt läge C50	Sida	ICD-O/3.2	ICD-O/2	ICD-10	ICD-9	ICD-7
Bröstvårta och vårtgård	höger	C50.0	C50.0	C50.0	174.1	170.1
	vänster	C50.0	C50.0	C50.0	174.2	170.2
	okänd	C50.0	C50.0	C50.0	174.9	170.9
Central del	höger	C50.1	C50.1	C50.1	174.1	170.1
	vänster	C50.1	C50.1	C50.1	174.2	170.2
	okänd	C50.1	C50.1	C50.1	174.9	170.9
Övre, inre (medial) kvadrant	höger	C50.2	C50.2	C50.2	174.1	170.1
	vänster	C50.2	C50.2	C50.2	174.2	170.2
	okänd	C50.2	C50.2	C50.2	174.9	170.9
Nedre, inre (medial) kvadrant	höger	C50.3	C50.3	C50.3	174.1	170.1
	vänster	C50.3	C50.3	C50.3	174.2	170.2
	okänd	C50.3	C50.3	C50.3	174.9	170.9
Övre, yttre (lateral) kvadrant	höger	C50.4	C50.4	C50.4	174.1	170.1
	vänster	C50.4	C50.4	C50.4	174.2	170.2
	okänd	C50.4	C50.4	C50.4	174.9	170.9
Nedre, yttre (lateral) kvadrant	höger	C50.5	C50.5	C50.5	174.1	170.1
	vänster	C50.5	C50.5	C50.5	174.2	170.2
	okänd	C50.5	C50.5	C50.5	174.9	170.9
Axillarutskott	höger	C50.6	C50.6	C50.6	174.1	170.1
	vänster	C50.6	C50.6	C50.6	174.2	170.2
	okänd	C50.6	C50.6	C50.6	174.9	170.9
Överväxt till/från angränsande sublokal inom bröst (C50) med okänt ursprung	höger	C50.8	C50.9	C50.9	174.1	170.1
	vänster	C50.8	C50.9	C50.9	174.2	170.2
	okänd	C50.8	C50.9	C50.9	174.9	170.9

Tabellen fortsätter på nästa sida.

Bröstkörtel

Kliniskt läge C50	Sida	ICD-O/3.2	ICD-O/2	ICD-10	ICD-9	ICD-7
Bröstkörtel UNS	höger	C50.9	C50.9	C50.9	174.1	170.1
	vänster	C50.9	C50.9	C50.9	174.2	170.2
	okänd	C50.9	C50.9	C50.9	174.9	170.9

Morfologisk typ C50	ICD-O/3.2	ICD-O/2	C24/hist
Carcinom vanligare typer invasiva former			
Adenocarcinom UNS/maligna körtelceller	81403	81403	096
Atypiskt medullärt carcinom	85133	85103	096
Duktalt carcinom blandat med andra typer av mammarcarcinom (än lobulär cancer)	85233	81403	096
Duktalt carcinom	85003	85003	096
Duktogent carcinom	85003	85003	096
Invasivt bröstcarcinom NST (No special type)	85003	85003	096
Kombinerat duktalt och lobulärt carcinom	85223	81403	096
Kribriformt carcinom UNS	82013	82013	096
Lobulärt carcinom blandat med andra typer av mammarcarcinom	85243	81403	096
Lobulärt carcinom UNS	85203	85203	096
Medullärt carcinom med lymfoitt stroma	85123	85103	096
Medullärt carcinom UNS	85103	85103	096
Metaplastiskt carcinom UNS	85753	85303	096
Mikropapillärt (duktalt) carcinom	85073	85003	096
Morbus Paget och duktalt carcinom in situ	85433	85433	096
Morbus Paget och infiltrerande duktalt carcinom	85413	85433	096
Morbus Paget/Pagets sjukdom i bröst	85403	85403	096
Mucinöst carcinom	84803	84803	096
Mucinöst cystadenocarcinom UNS	84703	84703	096
Pleomorf lobulärt carcinom	85203	85203	096
Tubulolobulärt carcinom	85203	85203	096
Tubulärt adenocarcinom	82113	82113	096

Tabellen fortsätter på nästa sida.

Morfologisk typ C50	ICD-O/3.2	ICD-O/2	C24/hist
Carcinom vanligare typer in situ/precancerösa former			
Duktalt carcinom in situ UNS	85002/b	85002/b	094/b
Intraduktalt carcinom UNS	85002/b	85002/b	094/b
Lobulär cancer in situ florid typ	85202/b	85202/b	094/b
Lobulär cancer in situ klassisk typ	85202/b	85202/b	094/b
Lobulär cancer in situ pleomorf typ	85192/b	85202/b	094/b
Lobulär cancer in situ UNS	85202/b	85202/b	094/b
Papillära lesioner			
Inkapslad papillär cancer	85042/b	82602/b	094/b
Inkapslad papillär cancer med invasion	85043	82603	096
Intraduktal papillär cancer	85032/b	82602/b	094/b
Papillärt adenocarcinom i bröst	85033	82603	096
Solid papillär cancer	85092/b	82602/b	094/b
Solid papillär cancer med invasion	85093	82603	096
Invasiva carcinom ovanliga/spottkörtelliknande typer			
Adenoidcystisk carcinom	82003	82003	056
Adenomyoepiteliom med carcinom	89833	85623	196
Apokrint adenocarcinom	84013	84013	096
Epitelialt-myoepitelialt carcinom	85623	85623	196
Glykogenrikt carcinom	83153	80103	196
Inflammatoriskt carcinom, metaplastiskt sarkomatöst växande	85303	85303	096
Lipidrikt carcinom	83143	80103	196
Onkocytärt adenocarcinom	82903	82903	096
Polymorft adenocarcinom	85253	81403	096
Sebaceöst carcinom	84103	84103	046
Sekretoriskt carcinom i bröst	85023	81403	096
Signetringcellscarcinom	84903	84903	096
Tall-cell/kolumnär-carcinom med reverserad polaritet	85093	82603	096

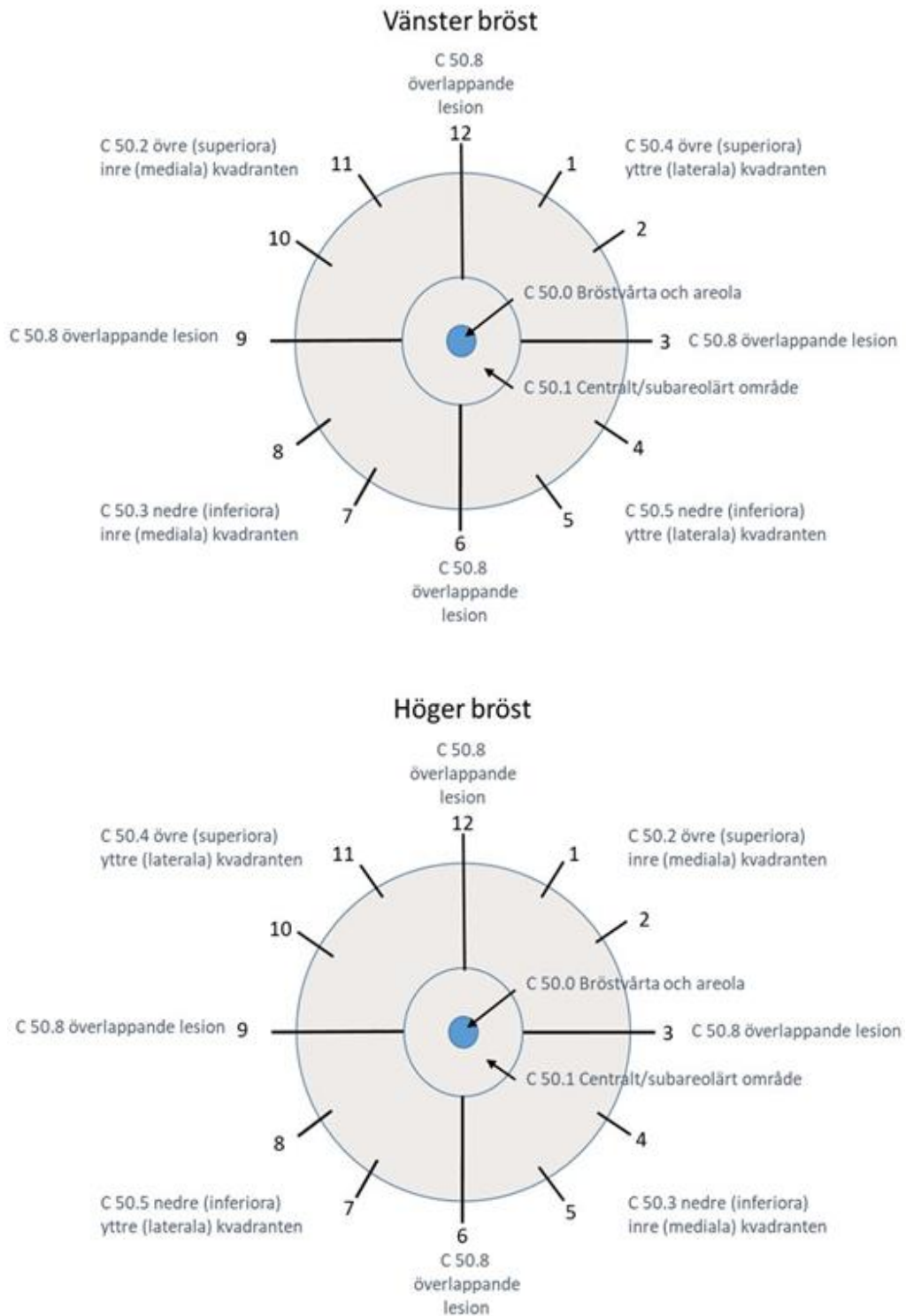
Tabellen fortsätter på nästa sida.

Bröstkörtel

Morfologisk typ C50	ICD-O/3.2	ICD-O/2	C24/hist
Mesenkymala och fibroepiteliala tumörer			
Epitelioitt angiosarkom	91203	91203	506
Leiomyosarkom UNS	88903	88903	666
Malign phyllodestumör malign	90203	90203	056
Phyllodestumör av borderline typ	90201/b	90200/b	051/b
Phyllodestumör UNS	90201/b	90200/b	051/b
Strålinducerat angiosarkom	91203	91203	506
Neuroendokrina tumörer			
Neuroendokrin tumör NET UNS	82403	82403	086
Neuroendokrin tumör NET G1	82403	82403	086
Neuroendokrin tumör NET G2	82493	82403	086
Neuroendokrint carcinom NEC UNS	82463	80203	196
Småcelligt neuroendokrint carcinom SCNEC	80413	80413	196
Storcelligt neuroendokrint carcinom LCNEC	80133	80123	196

Figur 4. Klockpositioner, kvadranter och ICD-koder för läge C50, bröstkörtel.

Schematiska bilder av vänster och höger bröst indelade i kvadranter och klockpositioner med respektive tumörläge markerat enligt 4-ställiga ICD-O/3 koder. Centralt i bilden markerar pilar C50.0, bröstvårta och areola samt C50.1, centralt/subareolärt område. Notera att läge C50.6 utgör axillära svansen av bröstet.



Att tänka på vid registrering C50

Multipla tumörer samtidigt och över tid

- Vid flera tumörer **med samma morfologi vid samma diagnostillfälle och på samma sida** görs **en** registrering och med uppgift om antal tumörer i separat variabel.
- Vid flera tumörer över tid gäller att om tidigare tumör beskrivits som radikalt borttagen eller har annan morfologi ska ny registrering göras. Om tidigare tumör beskrivits som icke-radikal räknas ny tumör med samma morfologi som lokalt återfall och ska inte registreras.

Översättning multifokal

- **För diagnosdatum mellan 2017-01-01 och 2022-12-31:** Vid flera simultana tumörer med samma morfologi och inom samma sidas bröst ska EN tumör registreras med aktuell lägeskod och med följande översättning:
 - **Höger:** ICD-O/2 C50.8, ICD-9 174.3, ICD-7 170.7.
 - **Vänster:** ICD-O/2 C50.8, ICD-9 174.4, ICD-7 170.8
 - **Okänd sida:** ICD-O/2 C50.8, ICD-9 174.9, 170.9
- **För diagnosdatum från och med 2023-01-01:** Vid flera simultana tumörer med samma morfologi och inom samma sidas bröst ska EN tumör registreras. Ingen multifokalöversättning ska göras.

Sidoangivelse

- Sidoangivelse obligatoriskt; 1 = höger, 2 = vänster, 9 = okänd sida

Användning av diagnosgrund 8 (specificerad morfokod utan PAD eller cyt)

- Inte aktuellt på detta läge.

Att tänka på vid val av läge

- Vid flera simultana tumörer med samma morfologi och inom samma sidas bröst registreras aktuell sublokal om samtliga tumörer finns inom samma sublokal. Om tumörerna finns i olika kvadranter registreras bröstkörtel UNS, C50.9.
- **Retromamillärt** (bröstkörtelvävnad under bröstvårta) registreras på läge C50.1.
- **Primär** tumör i s.k. accessorisk eller aberrant bröstvävnad i armhålan registreras på läge C50.6.

Att tänka på vid val av morfologi

- Papillär cancer i bröst har egen kod enligt ovan.

Bröstkörtel

- Vid samtidig förekomst av Mb Paget och duktal cancer beror det på vad som står i utlåtandet om huruvida det är kontinuerliga lesioner eller två separata härdar, vilket avgör om samlingskoderna skall användas eller om det är lämpligt att göra två separata registreringar.
- Lobulär cancer in situ har i vissa klassifikationer ändrats till att betraktas som en hyperplasi, men uppfyller fortfarande kriterierna för registrering i föreskriften.
- Phyllodestumörer som är betecknade som UNS betraktas som borderline och skall registreras som /b, lesioner som beskrivs som benigna skall inte registreras.
- Det finns en särskild variant av anaplastiskt storcelligt lymfom som är relaterad till inflammatorisk reaktion runt bröstimplantat. Denna registreras på sin lokal i enlighet med regelverket för blodsjukdomar med morf-koden 97153.

Historik

- Kodningsprincipen med endast en registrering, inklusive antalsregistrering i separat variabel, för flera tumörer vid samma tidpunkt med samma morfologi och sida infördes 2017-01-01.

Klinisk överblick C50

Anatomi

Bröstläget innefattar själva bröstkörteln inklusive utförsgångar och bröstvårta. Huden över bröstet och fettväven som bröstkörteln omges av hör till hudläget respektive mjukdelsläget. Hos kvinnor växlar bröstkörtelns storlek genom livets reproduktiva och hormonella cykler. Brösten växlar också i storlek, över tid och mellan individer beroende på den ingående mängden fettväv. Ibland finns en ökad bindvävsinlagring runt bröstkörtlarna som kan ge förändringar som kan misstänkas för tumörer. Olika former av estetiska bröstimplantat har blivit allt vanligare och dessa gör brösten svårundersökta vid screening för eller diagnostik av tumörer.

Tumörer

Bröstcancer uppkommer från bröstkörtelepitel och klassificeras sedan gammalt i grunden enligt sitt morfologiska utseende. Invasiv tumör föregås av in situ-former, men det är vanligt att in situ-komponenten är utbredd även när det finns övergång i invasion. Speciellt för bröstcancer är att utbredningen av in situ-cancer påverkar prognos och behandlingsbehov och skall beskrivas i detalj i det morfologiska svaret. För andra tumörformer saknar ofta förekomsten av kvarvarande in situ-cancer praktisk betydelse om invasion finns.

Den största andelen av bröstcancerfall, något över 2/3 är av den typ som tidigare benämndes duktal cancer, som sedan 2012 beskrivs som "NST = no special type" i WHO:s klassifikation. I denna grupp hamnar samtliga tumörer som inte uppfyller kriterierna för någon av typerna med specifika morfologiska drag.

Bland de cancrar som utgörs av specialformer är lobulär bröstcancer den vanligaste motsvarande cirka 1/5 av totalantalet fall.

För samtliga former finns en särskild tumörgradering, Nottingham Histologic Grade/NHG, en utveckling av Elstons gradering. Här vägs grad av körtelbildning, kärnornas utseende samt antalet mitoser ihop enligt en särskild algoritm till en grad 1–3.

Sedan länge är också uttrycket av receptorer för östrogen (ER) och progesteron (PR) av stor vikt, detta undersöks med immunhistokemi tillsammans med proliferationsmarkören Ki-67. Tumörer som har ett ökat uttryck av genen för en tillväxtfaktor, HER2 svarar på en specifik behandling. Uttrycket kan undersökas med immunhistokemi men kompletteras ofta med molekylärpatologiska metoder.

Senare års forskning där ett stort antal geners uttryck och eventuella förändringar har kunnat undersökas simultant ligger till grund för en indelning av bröstcancer i så kallade molekyllära subtyper. Dessa korrelerar väl till utfall i de traditionella värderingsmetoderna och man kan således med denna kunskap kategorisera tumörerna i de molekyllära subtyperna Luminal A-lik, Luminal B-lik, HER2-positiv/luminal, HER2-positiv icke-luminal och Trippelnegativ utan att göra molekylläranalyserna på fall i kliniskt bruk. Utfallet har betydelse för prognos och behandlingsstrategi, men i dagsläget inte för registreringen.

Ett fåtal mesenkymala tumörer har specifika manifestationer på lokalen, för koder för övriga hänvisas till mjukdelsläget.

På platsen förekommer även hematolymfoida tumörer, dessa registreras på sin lokal i enlighet med regelverket för blodsjukdomar.

I manlig bröstkörtel förekommer i princip endast duktal och lobulär in situ och invasiv cancer samt Pagets sjukdom i bröstvårta som registreringspliktiga tumörer på aktuellt läge.

Utredning och provtagning/preparat

Brösttumörer upptäcks antingen genom utredning av fynd vid mammografi inom screening, vid undersökning efter att patienten själv känt en knöl i bröstet eller efter fynd vid undersökning på grund av andra symtom ibland som manifestation av spridd sjukdom.

Regeln för utredning av knöl i bröstet oavsett hur den upptäcks är att bilddiagnostik utförs först (mammografi och ultraljudsundersökning) följt av finnålspunktion vid låg misstanke om malignitet eller mellannålsbiopsier vid rimlig misstanke om malignitet.

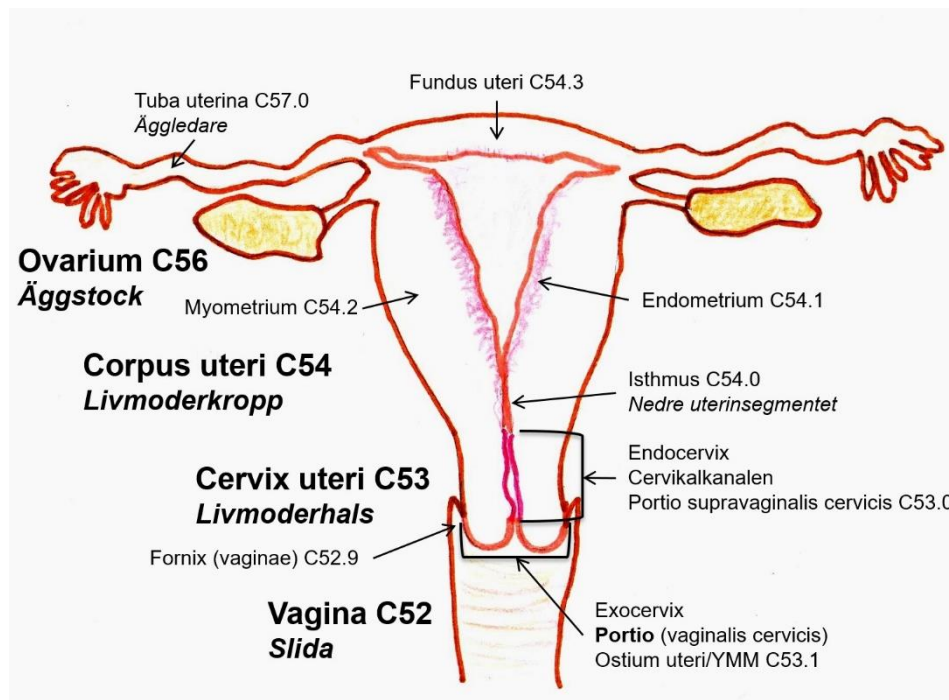
Den samlade informationen från bilddiagnostik inklusive lymfkörtelstatus och tumörkaraktäristika, vid behov inklusive immunhistokemisk analys av uttryck av östrogenreceptorer (ER) och progesteronreceptorer (PR) samt genproteinet HER2 och proliferation med Ki-67 avgör vidare lämplig handläggning. En andel tumörer bör behandlas onkologiskt före kirurgi, men vanligast görs en resektion vars storlek avgörs i fynden hittills. Antingen utförs en komplett mastektomi, eller en mindre operation som ofta kallas sektorresektat. För att eftersöka mikroskopiska metastaser utförs ibland så kallad sentinell node undersökning där första lymfkörtelokal identifieras under operationen och den eller de körtlarna undersöks med flertaliga snitt. Om tumör påvisas görs lymfkörtelutrymning av aktuell sidas armhåla. Tumörens biologiska profil tillsammans med stadium avgör uppföljningen.

Kvinnliga könsorgan

Kliniskt läge	Lägesöversikt
C51	Vulva (blygden)
C52	Slida (vagina)
C53	Livmoderhals (cervix och collum uteri)
C54	Livmoderkropp (corpus uteri)
C55	Livmoder (uterus)
C56	Äggstock (ovarium)
C57	Andra och ospecificerade kvinnliga könsorgan
C58	Moderkaka (placenta)

Figur 5. Schematisk tvärsnittsbild över anatomiska lägen för kvinnliga inre könsorgan.

Bilden inkluderar äggstock, livmoderkropp, livmoderhals och slida. Översikt över de kvinnliga yttre könsorganen finns under läge C51.



Källa: Socialstyrelsen

Kommentar: Melanom kan förekomma i vulvahud och i slemhinnor. Malignt melanom kan även förekomma som primär förändring i parenkymet av flertalet organ, men detta är mycket ovanligt för kvinnliga könsorgan.

Metastatisk växt av melanom med annan primärlokal kan teoretiskt förekomma, men är även det ovanligt.

Neuroendokrina tumörer i kvinnliga könsorgan

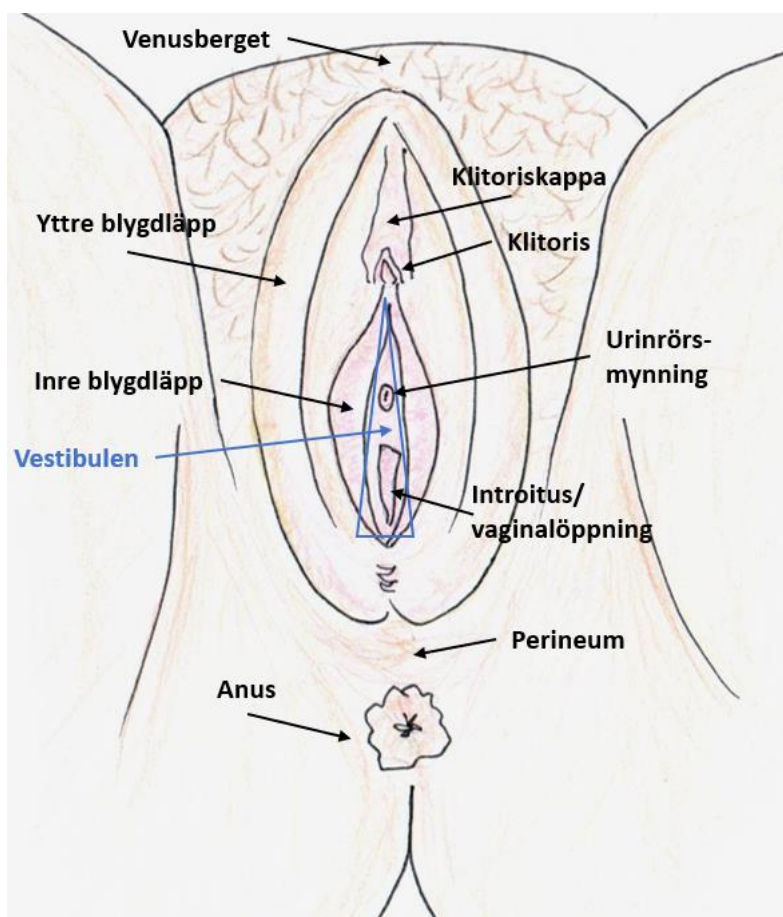
Morfologisk typ	ICD-O/3.2	ICD-O/2	C24/hist
Rena former			
Neuroendokrin tumör NET UNS	82403	82403	086
Neuroendokrin tumör NET G1	82403	82403	086
Neuroendokrin tumör NET G2	82493	82403	086
Neuroendokrin tumör NET G3	82493	82403	086
Neuroendokrint carcinom NEC UNS	82463	80203	196
Storcelligt neuroendokrint carcinom LCNEC	80133	80123	196
Småcelligt neuroendokrint carcinom SCNEC	80413	80413	196
Blandade former			
Blandform småcelligt neuroendokrint carcinom SCNEC och annat carcinom	80453	80413	196
Blandform storcelligt neuroendokrint carcinom LCNEC och annat carcinom	80133	80123	196

Kommentar: Neuroendokrina tumörer i rena eller blandade former förekommer i låg frekvens i samtliga lägen inom kvinnliga könsorgan.

Kvinnliga yttre könsorgan (Vulva) C51

Kliniskt läge C51	ICD-O/3.2	ICD-O/2	ICD-10	ICD-9	ICD-7
Yttre blygdläpp (labium majus) inkl. Bartholins körtlar och ovanliggande hud	C51.0	C51.0	C51.0	184.1	176.7
Inre blygdläpp (labium minus)	C51.1	C51.1	C51.1	184.2	176.7
Klitoris	C51.2	C51.2	C51.2	184.3	176.7
Överväxt till/från angränsande sublokal inom vulva (C51) med okänt ursprung	C51.8	C51.9	C51.9	184.4	176.0
Vulva UNS	C51.9	C51.9	C51.9	184.4	176.0

Figur 6. Schematisk översikt över kvinnliga yttre könsorgan avbildat underifrån.



Källa: Socialstyrelsen

Kvinnliga könsorgan

Morfologisk typ C51	ICD-O/3.2	ICD-O/2	C24/hist
Skivepitellesioner preneoplastiska/in situ			
Differentierad vulvår Intraepitelial neoplasi/DVIN HPV-oberoende	80712/b	80702/b	144/b
HSIL/Höggradig intraepitelial skivepiteldysplasi HPV-relaterad	80772/b	80702/b	144/b
VIN3/Vulvår intraepitelial skivepitelneoplasi HPV-relaterad	80772/b	80702/b	144/b
Skivepitelcancer			
Skivepitelcarcinom UNS	80703	80703	146
Skivepitelcarcinom HPV-relaterat	80853	80703	146
Skivepitelcarcinom HPV-oberoende	80863	80703	146
Adenocarcinom/övriga carcinom			
Adenocarcinom UNS	81403	81403	096
Adenoidcystiskt carcinom	82003	82003	056
Adenoskvamöst carcinom	85603	85603	196
Apokrint carcinom	84013	84003	046
Ekrint adenocarcinom	84133	84003	046
Epitelialt-myoepitelialt carcinom	85623	85623	196
Malign phyllodestumör	90203	90203	056
Mammarkörtelliknande adenocarcinom	85003	85003	096
Mucinöst carcinom intestinal typ	81443	81403	096
Myoepitelialt carcinom	89823	85623	196
Odifferentierat carcinom	80203	80203	196
Pagets sjukdom/Morbus Paget extramammär	85423	85423	096
Phyllodestumör UNS	90201/b	90200/b	051/b
Phyllodestumör av borderline typ	90201/b	90200/b	051/b
Porocarcinom	84093	83903	046
Svettkörtelcarcinom	84003	84003	046
Groddcellstumörer/germinalcellstumörer			
Germinom	90643	90643	981
Gulesäckstumör (yolk sac tumour) prepubertaltyp	90713	90713	826

Tabellen fortsätter på nästa sida.

Morfologisk typ C51	ICD-O/3.2	ICD-O/2	C24/hist
Melanocytära tumörer			
Desmoplastiskt melanom	87453	87453	176
Malignt melanom UNS	87203	87203	176
Malignt melanom in situ	87202/b	87202/b	174/b
Mukosalt lentiginöst melanom	87463	87203	176
Mukosalt lentiginöst melanom in situ	87462/b	87202/b	174/b
Neuroendokrina tumörer			
Neuroendokrin tumör NET UNS	82403	82403	086
Neuroendokrin tumör NET G1	82403	82403	086
Neuroendokrin tumör NET G2	82493	82403	086
Neuroendokrin tumör NET G3	82493	82403	086
Neuroendokrint carcinom NEC UNS	82463	80203	196
Småcelligt neuroendokrint carcinom SCNEC	80413	80413	196
Storcelligt neuroendokrint carcinom LCNEC	80133	80123	196
Blandade former			
Blandform småcelligt neuroendokrint carcinom SCNEC och annat carcinom	80453	80413	196
Blandform storcelligt neuroendokrint carcinom LCNEC och annat carcinom	80133	80123	196
Mesenkymala tumörer			
Alveolärt mjukdelssarkom	95813	95813	796
Alveolärt rhabdomyosarkom	89203	89203	676
Angiosarkom	91203	91203	506
Atypiskt lipom	88501/b	88501/b	721/b
Atypisk lipomatös tumör	88501/b	88501/b	721/b
Dedifferentierat liposarkom	88583	88503	726
Dermatofibrosarkoma protuberans DFSP	88321	88323	715
Embryonalt rhabdomyosarkom	89103	89103	676
Epitelioitt leiomyosarkom	88913	88903	666
Epitelioitt sarkom	88043	88043	796

Tabellen fortsätter på nästa sida.

Morfologisk typ C51	ICD-O/3.2	ICD-O/2	C24/hist
Ewings sarkom	93643	92603	756
Fibrosarkomatöst dermatofibrosarkoma protuberans	88323	88323	715
Glattmuskeltumör av osäker malignitetspotential STUMP	88971/b	88901/b	661/b
Högt differentierat liposarkom	88513	88503	726
Kaposi sarkom	91403	91403	566
Leiomyosarkom UNS	88903	88903	666
Liposarkom UNS	88503	88503	726
Malign granularcellstumör	95803	95803	686
Malign solitär fibrös tumör SFT	88153	88003	796
Myxoitt liposarkom	88523	88503	726
Pleomorft liposarkom	88543	88503	726
Pleomorft rhabdomyosarkom UNS	89013	89003	676
Rhabdomyosarkom UNS	89003	89003	676

Att tänka på vid registrering C51

Multipla tumörer samtidigt och över tid

- En individ kan endast ha samma C24/hist-kod en gång på läget oavsett tidsintervall. Om tumören vid första diagnostillfället är invasiv görs ingen ytterligare registrering med kod inom samma C24/hist-typ. Exempel på koder inom samma C24/hist-typ är 144 och 146 för skivepitel in situ respektive skivepitel malign.
- Om ytterligare tumör anmäls med annan C24/hist-typ registreras den som ny tumör.
- Kaposi sarkom registreras endast en gång enligt regel 4.1 för multipla primärtumörer enligt WHO ICD-O/3.2.

Användning av diagnosgrund 8 (specificerad morf-kod utan PAD eller cyt)

- **Germinalcellstumör** som enbart är kliniskt diagnostiserad registreras med morf-kod 90643 och diagnosgrund 8.

Att tänka på vid val av läge

- Vid mer utbredd tumör och oklart om ursprung är vagina eller vulva, ska tumören registreras på läge C51.

- Hudtumörer på vulva registreras på läge C51.

Att tänka på vid val av morfologi

- Specificerade koder finns för HPV-negativ/icke-relaterad och HPV-positiv/relaterad skivepitelcancer. Bara om uppgift saknas används skivepitelcancer UNS.
- HSIL/VIN3 ska registreras. Om det äldre begreppet måttlig vulvår dysplasi/VIN2 används registreras det endast om HSIL samtidigt är angivet.
- **Differentierad vulvår intraepitelial neoplasi** är en separat entitet och ska registreras med morf-kod 80712.
- Morbus Paget betraktas alltid som malign i Cancerregistret.
- Olika varianter av körtelcellscarcinom/adenocarcinom förekommer. Om ingen närmare beskrivning finns kan adenocarcinom UNS användas.

Historik

- Kodningsprincipen att en individ kan ha samma C24/hist-kod endast en gång oavsett tidsintervall infördes 2016-01-01.
- Adenocarcinom (mucinöst) av intestinal typ ersätter det äldre begreppet kloakogent carcinom.

Klinisk överblick C51

Anatomi

Vulva är benämningen på de utanpåliggande kvinnliga könsorganen. Benämningen är i den allmänna uppfattningen något diffust avgränsad och det i och för sig korrekta svenska ordet blygd är ålderdomligt och används sällan. I läget innefattas området som börjar med venusberget anterior och når fram till anus posterior och lateralt de yttre blygdläpparna. Förutom de begränsande strukturerna finns i området klitoris yttre delar som är beklädda med klitorisförhuden, de inre blygdläpparna, samt vestibulen; det trekantiga området mellan klitoris och vaginalöppningen där urinröret också mynnar som fortsätter bakåt som ett smalt område mellan vaginalmyrningen och inreblygdläpparna. Hit hör också dessa körtlar vilka har utförsgångar i området; Bartholinis körtlar, Skenes körtlar, samt Fordyces körtlar. Området är mestadels beklätt med förhornat skivepitel och delvis beklätt med könsbehåring.

Tumörer

Tumörfloran på läget domineras av skivepiteltumörer. Skivepiteldysplasier i vulva förekommer i princip som två olika huvudsjukdomar, dels som ett led i HPV-relaterad skivepiteldysplasi, dels i samband med inflammatoriska

sjukdomar som lichen sclerosus et atrophicus. Cirka en tredjedel av skivepitelcancer i vulva är HPV-relaterad. Båda dessa former kan i vissa fall ge utbredda och/eller återkommande dysplasier. För kvinnor med HPV-relaterad dysplasi förekommer, i synnerhet i samband med immunsuppression, ofta samtida skivepiteldysplasier i cervix och ibland vagina. Tänk på att varje läge registreras för sig, men att det inte ska göras upprepade registreringar av HSIL på en lokal. Man kan alltså ha en registrering av HSIL i vulva och en i vagina, som exempel.

Olika varianter av körtelcellscarcinom/adenocarcinom som utgår från anogenitala körtlar inklusive den lite större så kallade Bartholinis körtel som ligger i mjukdelarna lateralt om vagina finns. Dessa är av typer som förekommer i bröst och i spottkörtlar. Om ingen närmare beskrivning finns kan adenocarcinom UNS användas. Notera att primär skivepitelcancer/skivepiteldysplasier kan uppkomma i utförsgångarna till större körtlar.

Adenocarcinom, mucinöst av intestinal typ ersätter det äldre begreppet kloakogent carcinom.

Groddcellstumörer kan förekomma primärt på platsen, främst germinom och gulesäckstumör, men detta är ovanligt.

I vulva kan i princip alla tumörer som hör till hudlägena förekomma i de hudbeklädda delarna. De solexponeringsrelaterade varianterna är ovanliga men uppstår ibland, då även andra faktorer bidrar till uppkomsten. Vid behov se morfologitabell för hudläget.

Metastatisk växt i vulva är ovanligt men när det förekommer rör det sig vanligen om spridning av tumör med primärlokal i annan del av gynorganen. Även spridning av bröstcancer kan förekomma i vulva. Detta kan vara svårt att skilja från primärt adenocarcinom av mammarkörteltyp uppkommet i anogenitala körtlar.

Utredning och provtagning/preparat

Cytologisk undersökning från vulva kan göras för att analysera förekomst av HPV men har inget värde som diagnostik av atypi.

Vid misstänkta förändringar tas smärre **biopsier/provexcisioner** som kan följas av **resektat** med ambition att ta bort hela områden med dysplasi. Vid större lesioner av invasiv vulvacancer kan **vulvaresektat**, ett större ingrepp där ytliga mjukdelar i hela vulvan avlägsnas utföras. Detta kan åtföljas av ett portvaktskörtelförfarande (sentinel node) för att utröna om mikrometastaser finns i ljumskarnas lymfkörtellokaler. Dysplasi och cancer i vulva kan vara återkommande och manifest cancer har dålig prognos över tid.

Slida (Vagina) C52

Kliniskt läge C52	ICD-O/3.2	ICD-O/2	ICD-10	ICD-9	ICD-7
Slida UNS	C52.9	C52.9	C52	184.0	176.1

Morfologisk typ C52	ICD-O/3.2	ICD-O/2	C24/hist
Skivepitellesioner preneoplastiska/in situ			
HSIL/Höggradig intraepitelial skivepiteldysplasi	80772/b	80702/b	144/b
VaIN3/Vaginal intraepitelial skivepitelneoplasi grad III	80772/b	80702/b	144/b
Skivepitelcancer			
Skivepitelcarcinom HPV-neg/icke-relaterat	80863	80703	146
Skivepitelcarcinom HPV-pos/relaterat	80853	80703	146
Skivepitelcarcinom UNS	80703	80703	146
Adenocarcinom/carcinom och blandformer			
Adenocarcinom HPV-neg/icke-relaterat	84843	81403	096
Adenocarcinom HPV-pos/relaterat	84833	81403	096
Adenocarcinom UNS	81403	81403	096
Adenoidbasalt carcinom	80983	81233	126
Adenosarkom	89333	89333	896
Adenoskvamöst carcinom	85603	85603	196
Carcinom i Skenes/Cowpers och Littres körtlar	81403	81403	096
Carcinosarkom	89803	89803	896
Endometrioitt carcinom	83803	83803	096
Klarcelligt carcinom	83103	83103	096
Mesonefriskt carcinom	91103	91103	096
Mucinöst carcinom	84803	84803	096
Mucinöst carcinom gastrisk typ	84823	84803	096
Mucinöst carcinom intestinal typ	81443	81403	096

Tabellen fortsätter på nästa sida.

Morfologisk typ C52	ICD-O/3.2	ICD-O/2	C24/hist
Groddcellstumörer			
Germinom	90643	90643	981
Gulesäckstumör (yolk sac tumour) prepubertal typ	90713	90713	826
Neuroendokrina tumörer			
Neuroendokrin tumör NET UNS	82403	82403	086
Neuroendokrin tumör NET G1	82403	82403	086
Neuroendokrin tumör NET G2	82493	82403	086
Neuroendokrin tumör NET G3	82493	82403	086
Neuroendokrint carcinom NEC UNS	82463	80203	196
Småcelligt neuroendokrint carcinom SCNEC	80413	80413	196
Storcelligt neuroendokrint carcinom LCNEC	80133	80123	196
Blandade former			
Blandform småcelligt neuroendokrint carcinom SCNEC och annat carcinom	80453	80413	196
Blandform storcelligt neuroendokrint carcinom LCNEC och annat carcinom	80133	80123	196
Mesenkymala tumörer			
Alveolärt mjukdelssarkom	95813	95813	796
Alveolärt rhabdomyosarkom	89203	89203	676
Angiosarkom	91203	91203	506
Atypiskt lipom	88501/b	88501/b	721/b
Atypisk lipomatös tumör	88501/b	88501/b	721/b
Dedifferentierat liposarkom	88583	88503	726
Dermatofibrosarkoma protuberans DFSP	88321	88323	715
Embryonalt rhabdomyosarkom	89103	89103	676
Epitelioitt sarkom	88043	88043	796
Epitelioitt leiomyosarkom	88913	88903	666
Ewings sarkom	93643	92603	756
Glattmuskeltumör av osäker malignitetspotential STUMP	88971/b	88901/b	661/b
Högt differentierat liposarkom	88513	88503	726

Tabellen fortsätter på nästa sida.

Morfologisk typ C52	ICD-O/3.2	ICD-O/2	C24/hist
Kaposis sarkom	91403	91403	566
Leiomyosarkom UNS	88903	88903	666
Liposarkom UNS	88503	88503	726
Malign granularcellstumör	95803	95803	686
Myxoitt liposarkom	88523	88503	726
Pleomorft liposarkom	88543	88503	726
Pleomorft rhabdomyosarkom UNS	89013	89003	676
Rhabdomyosarkom UNS	89003	89003	676
Malign solitär fibrös tumör SFT	88153	88003	796

Att tänka på vid registrering C52

Multipla tumörer samtidigt och över tid

- En individ kan endast ha samma C24/hist-kod en gång på läget oavsett tidsintervall. Om tumören vid första diagnostillfället är invasiv görs ingen ytterligare registrering med kod inom samma C24/hist-typ. Exempel på koder inom samma C24/hist-typ är 144 och 146 för skivepitel in situ respektive skivepitel malign.
- Om ytterligare tumör anmäls med annan C24/hist-typ registreras den som ny tumör.
- Kaposis sarkom registreras endast en gång enligt regel 4.1 för multipla primärtumörer enligt WHO ICD-O/3.2.

Användning av diagnosgrund 8 (specificerad morf-kod utan PAD eller cyt)

- **Germinalcellstumör** som enbart är kliniskt diagnostiserad registreras med morf-kod 90643 och diagnosgrund 8.

Att tänka på vid val av läge

- Primära tumörer i vagina är förhållandevis ovanligt. Överväxt från närliggande struktur som cervix, urinvägar eller rektum förekommer.
- Om huvuddelen av en tumör är belägen i slidan och ingen annan primärlokal anges görs registrering på läge C52.9.

Att tänka på vid val av morfologi

- Mixed tumour, motsvarande pleomorft adenom, är benigt och registreras inte.

- Om det äldre begreppet måttlig vaginal dysplasi/VaIN2 används, registreras det endast om HSIL samtidigt är angivet.
- Specificerade koder finns för HPV-negativ/icke-relaterad och HPV-positiv/relaterad skivepitelcancer. Om uppgift saknas används skivepitelcancer UNS.
- HPV-relaterad adenocarcinom har morf-kod 84833 i senaste WHO-klassifikationen. Koden är ännu inte införd i ICD-O/3.2 och registreras tills vidare med morf-kod 81403.

Historik

- Kodningsprincipen att en individ kan ha samma C24/hist-kod endast en gång oavsett tidsintervall infördes 2017-01-01.

Klinisk överblick C52

Anatomi

Slidan, eller vagina är en muskulär kanal beklädd med skivepiteldifferentierad icke-förhornad slemhinna som sträcker sig från öppningen i vulva till vaginaltoppen, där yttre delen av cervix doppar ner. Tumörväxt i vaginaltoppen representerar oftast cervixcancer, som vuxit ned i slidan. Kvinnliga och manliga könsorgan skiljer sig åt såtillvida att manliga könsorgan har en gemensam utförsgång för urinvägarna och könsorganen, medan kvinnliga organ har separata.

Tumörer

Primära tumörer i vagina är förhållandevis ovanligt. Överväxt från närliggande strukturer som cervix, urinvägar eller rektum förekommer oftare.

I vagina förekommer en rad godartade polyper, papillom, cystor och epitelproliferationer som inte skall registreras. Efter förlossningar och kirurgiska ingrepp uppkommer ofta granulationsvävnadspolyper.

Även detta läge domineras av skivepiteldysplasier, men tumörbiologin skiljer sig något från övriga delar av kvinnliga genitala. HPV-infektion utgör patogenes i en mindre andel av lesionerna och indikerar något bättre prognos än icke-HPV relaterad neoplasi. Skivepitelcarcinom i vagina uppträder i regel i vaginas övre del och hos äldre kvinnor. Det rekommenderas att man i diagnostiken skiljer mellan HPV-relaterad och icke HPV-relaterad skivepitelcancer, men om detta inte är framgång från tillgänglig information används skivepitelcancer UNS vid registrering. HPV-relaterade skivepiteldysplasier förekommer ibland, i synnerhet vid immunsuppression, samtidigt i vulva, vagina och cervix, Tänk på att varje läge registreras för sig, men att det inte ska göras upprepade registreringar av HSIL på en lokal.

Man kan alltså ha en registrering av HSIL i vulva och en i vagina, som exempel.

På läget kan primära adenocarcinom med eller utan relation till HPV förekomma, detta är tämligen ovanligt. Spottkörtelliknande tumörer kan uppkomma i vaginala körtelstrukturer, dessa kodas som Adenocarcinom UNS.

Mesenkymala, melanocytära och neuroendokrina tumörer kan förekomma, för dessa hänvisas till övergripande tabeller.

Utredning och provtagning/preparat

Förändringar i vagina kan antingen upptäckas vid undersökning på grund av symtom, undersökning på grund av övriga gynekologiska besvär eller i samband med utredning av cervikal HPV-positivitet eller cellförändringar/dysplasi.

Biopsier är vanligen första provtagningen men även små vävnadsresektat och mellannålsbiopsier kan förekomma. Vid utbredd tumör i området kan mer omfattande kirurgi erfordras, detta är lyckligtvis ovanligt.

Livmoderhals (Cervix uteri, Collum uteri, Portio) C53

Kliniskt läge C53	ICD-O/3.2	ICD-O/2	ICD-10	ICD-9	ICD-7
Endocervix/livmoderhals	C53.0	C53.0	C53.0	180.9	171
Exocervix/portio/livmodertapp	C53.1	C53.1	C53.1	180.9	171
Överväxt till/från angränsande sublokal inom livmoderhalsen (C53) med okänt ursprung	C53.8	C53.9	C53.9	180.9	171
Livmoderhals UNS (Cervix)	C53.9	C53.9	C53.9	180.9	171

Morfologisk typ C53	ICD-O/3.2	ICD-O/2	C24/hist
Skivepitellesioner preneoplastiska/in situ			
HSIL/Höggradig intraepitelial skivepitellesion (CIN2 och CIN3) diagnosgrund 3 och 4	80772/b	80702/b	144/b
HSIL/Höggradig intraepitelial skivepitellesion (CIN2 och CIN3) diagnosgrund 5	80771/b	80701/b	143/b
Skivepitelcarcinom			
Skivepitelcarcinom HPV-neg/icke-relaterat	80863	80703	146
Skivepitelcarcinom HPV-pos/relaterat	80853	80703	146
Skivepitelcarcinom UNS	80703	80703	146
Skivepitelcarcinom diagnosgrund 5	80701/b	80701/b	143/b
Intraepiteliala körtelcellslesioner/cancer in situ			
Adenocarcinom in situ/AIS HPV-oberoende	84842/b	81402/b	094/b
Adenocarcinom in situ/AIS HPV-relaterat	84832/b	81402/b	094/b
Adenocarcinom in situ/AIS UNS	81402/b	81402/b	094/b
SMILE/Stratifierad mucinproducerande intraepitelial lesion (variant av AIS)	81402/b	81402/b	094/b
Adenocarcinom/carcinom samt blandformer			
Adenocarcinom diagnosgrund 5	81401/b	81401/b	093/b
Adenocarcinom UNS	81403	81403	096
Adenocarcinom HPV-neg/icke-relaterat	84843	81403	096
Adenocarcinom HPV-pos/relaterat	84833	81403	096

Tabellen fortsätter på nästa sida.

Morfologisk typ C53	ICD-O/3.2	ICD-O/2	C24/hist
Adenoidbasalt carcinom	80983	81233	126
Adenosarkom	89333	89333	896
Adenoskvamöst carcinom	85603	85603	196
Carcinosarkom	89803	89803	896
Endometrioitt carcinom	83803	83803	096
Klarcelligt carcinom	83103	83103	096
Mesonefriskt carcinom	91103	91103	096
Mucinöst carcinom gastrisk typ	84823	84803	096
Mukoepidermoitt carcinom	84303	84303	076
Odifferentierat carcinom	80203	80203	196
Villoglandulärt adenocarcinom	82633	81403	096
Germinalcells/groddcellstumörer			
Choriocarcinom UNS	91003	91003	806
Endodermalsinustumör	90713	90713	826
Gulesäckstumör (yolk sac tumour)	90713	90713	826
Gulesäckstumör (yolk sac tumour) postpubertal typ	90713	90713	826

Att tänka på vid registrering C53

Multipla tumörer samtidigt och över tid

- En individ kan endast ha samma C24/hist-kod en gång på läget oavsett tidsintervall. Om tumören vid första diagnostillfället är invasiv görs ingen ytterligare registrering med kod inom samma C24/hist-typ. Exempel på koder inom samma C24/hist-typ är 144 och 146 för skivepitel in situ respektive skivepitel malign.
- Om ny anmälan för läget inkommer mindre än ett (1) år sedan registrering uppdateras den tidigare posten om inte den första tumören var invasiv.
- Uppgradering av diagnos görs om PAD med övergång i invasion inkommer inom ett år från diagnosdatum, om mer än ett år från diagnosdatum görs ny registrering.
- Om ytterligare tumör anmäls med annan C24/hist-typ registreras den som ny tumör.
- Observera att samtidig förekomst av registreringspliktiga förändringar som utgår från både körtelepitel och skivepitel (till exempel AIS och HSIL) registreras var för sig.

Användning av diagnosgrund 8 (specificerad morf-kod utan PAD eller cyt)

- Inte aktuellt på detta läge

Att tänka på vid val av läge

- Vid oklarhet om tumören utgår från livmoderhals eller livmoderkropp registreras den på läge C55.9

Att tänka på vid val av morfologi

- I senaste WHO-klassifikationen finns morf-koderna 84832 och 84842 angivna för HPV-relaterat respektive HPV- ickerelaterat adenocarcinom in situ. Dessa koder är ännu inte godkända i ICD-O/3.2 men införs från 2023-01-01.
- Om endast cytologiprov finns (diagnosgrund 5) kan infiltrativ tumörväxt ej med säkerhet fastställas, registreras därför med morf-kod femte siffran 1. Se mer information i morf-kodstabellen.
- Vid samtidig förekomst av anmälningspliktiga förändringar som utgår från både körtelepitel och skivepitel (till exempel AIS och HSIL) skall båda registreras var för sig. Notera att klart angiven adenoskvamös cancer är EN tumör och inte samtidig förekomst av båda tumörformerna.
- SMILE/Stratifierad mucinproducerande intraepitelial lesion är en histologisk variant av cervikalt adenocarcinoma in situ som registreras med samma koder som andra adenocarcinoma in situ.
-

Historik

- CIN2 och CIN3 har slagits ihop till HSIL vilket ska registreras med morf-kod 80772/b. Detta implementerades gradvis i kliniskt bruk och registreras enligt detta från 2017-01-01 (diagnosdatum).

Klinisk överblick C53

Anatomi

Cervix uteri eller livmoderhalsen utgör livmoderns distala del och genom denna går cervikal-kanalen, den smala kanal som utgör utflödet för menstruationsblod och slem från uterus kroppens slemhinna, inflödet för sädesvätska samt omvandlas till en del av förlossningskanalen vid förlossning. Den yttre delen kallas ofta portio, efter portio vaginalis cervix uteri, och denna del doppar ner i slidans topp.

Cervix yttre delar är beklädda med skivepiteldifferentierad slemhinna och de inre med körteldifferentierad slemhinna. Epitel-sorterna övergår vanligen med skarp övergång i varandra och var denna gräns finns varierar med en kvinnas ålder och hormonstatus, hos yngre kvinnor ligger den vanligen tämligen perifert på portio, medan den hos äldre kvinnor oftast finns uppe i cervikalkanen. I denna transitionszon för epitel-sorterna ger infektion med HPV-virus av högrisktyp först metaplasi och sedan epitel-förändringar som vid persistens kan leda till höggradig dysplasi och senare cancer.

Tumörer

Läget domineras helt av tumörer utgående från ytepitelet och körtelstrukturer som mynnar i kanalen. Dessa är vanligen relaterade till persisterande infektion med HPV av högrisktyp, i synnerhet HPV 16, följt av HPV 18 och HPV 45. Det finns också tumörer relaterade till de övriga högrisk HPV-typerna, men dessa är ovanliga. Den så kallade lågonkogen gruppen av högrisk HPV orsakar mestadels lågriskförändringar av kondylomtyp. HPV-relaterade tumörer är oftast skivepitelcarcinom, men det blir mer och mer tydligt att även körtelförändringar till övervägande del är HPV-beroende.

Det finns en liten andel carcinom som inte är HPV-relaterade, i den mån informationen finns tillgänglig skall detta speglas i diagnostik och kodning.

På lokalen förekommer någon gång groddcellstumörer, neuroendokrina tumörer, groddcellstumörer och mesenkymala tumörer. För dessa hänvisas även till övergripande tabeller.

Utredning och provtagning/preparat

I Sverige finns sedan mer än ett halvsekel ett välfungerande screeningprogram för att påvisa förstadier till cervixcancer, det vill säga LSIL och HSIL, genom kallelse till gynekologiskt cellprov. Från början togs utstryksmaterial från tre lokaler som färgades med Papanicolaus färg, det som ofta kallas PAP-test. Under 2000-talet infördes en metod där man fixerar cellerna i en vätska (vätskebaserad cytologi) och sedan gör en preparation som fästs på ett glas. Denna provtyp kan också användas för analys av HPV-förekomst i cervix och från och med november 2022 finns ett nationellt vårdprogram där primäranalys för HPV-förekomst används för alla åldersgrupper som omfattas av screeningen och cytologisk analys endast utförs om det finns positivitet för HPV. Samtidigt är HPV-vaccination införd i det allmänna vaccinationsprogrammet och tillsammans med åtgärder inom ett så kallat utrotningsprojekt där ytterligare kvinnor vaccineras räknar man med att mottagligheten för HPV-infektion inom en relativt snar framtid kommer att vara så låg att incidensen av dysplasier och cancer i cervix därefter kommer att sjunka till mycket låga nivåer.

Det nationella vårdprogrammet för cervixcancerprevention innehåller detaljerade algoritmer för kallelser, provtagning, analysmetoder, utredning och behandling av påvisade cellförändringar eller malignitet samt uppföljning efter utredning och behandling. Detta för med sig att de kvinnor som har persisterande HPV-positivitet och/eller cellförändringar kommer att provtas med cellprov och cervixbiopsier flertaliga gånger.

Vid upptäckt av höggradig dysplasi utförs en behandlingsexcision av slemhinnan runt yttre modernunnen som ofta kallas ”cervixkon” eller ”konisering”. Även detta ingrepp kan utföras mer än en gång på en kvinna – ”rekonisering”. Vid invasiv cancer eller återkommande dysplasier hos kvinnor över reproduktiv ålder utförs hysterektomi. Det förekommer trots screeningprogrammet, fortfarande symtomupptäckt cervixcancer. Det kan röra sig om kvinnor som inte ingått i screening, på grund av eget val eller att man tidigare bott i ett land utan screening, det ses också enstaka gånger tumörer som uppkommer mellan screeningintervallerna, och tumörer som uppkommer genom att förstadier inte upptäckts trots deltagande i screening.

De övriga tumörtyperna som förekommer som primära på lokalen upptäcks ofta genom symtom som blödningar, flytningar, tyngdkänsla eller påverkan på lilla bäckenets övriga organ.

Livmoderkropp (Corpus uteri) C54

Kliniskt läge C54	ICD-O/3.2	ICD-O/2	ICD-10	ICD-9	ICD-7
Isthmus	C54.0	C54.0	C54.0	182.1	172
Endometrium (slemhinna)	C54.1	C54.1	C54.1	182.0	172
Endometrium (enbart maligna mjukdelstumörer/sarkom)	C54.1	C55.9	C55	179.9	174
Myometrium (muskelvägg)	C54.2	C55.9	C55	179.9	174
Fundus uteri	C54.3	C54.3	C54.3	182.0	172
Överväxt till/från angränsande sublokal inom livmodern (C54) med okänt ursprung	C54.8	C54.9	C54.9	182.0	172
Överväxt till/från angränsande sublokal inom livmodern (C54) med okänt ursprung (enbart maligna mjukdelstumörer/sarkom)	C54.8	C55.9	C55	179.9	174
Livmoderkropp UNS	C54.9	C54.9	C54.9	182.0	172
Livmoderkropp UNS (enbart maligna mjukdelstumörer/sarkom)	C54.9	C55.9	C55	179.9	174

Morfologisk typ C54	ICD-O/3.2	ICD-O/2	C24/hist
In situ carcinom (C54.1)			
EIN/Endometrioid intraepitelial neoplasi/hyperplasi med atypi	83802/b	81402/b	094/b
SEIC/Seröst endometriellt intraepitelialt carcinom	84412/b	84412/b	094/b
Carcinom (C54.1)			
Adenocarcinom av blandad typ/mixed	83233	81403	096
Adenocarcinom UNS, se kommentar	81403	81403	096
Dedifferentierat carcinom	80203	80203	196
Endometrioid cancer	83803	81403	096
Klarcelligt carcinom	83103	83103	096
Mesonefriskt carcinom	91103	91103	096

Tabellen fortsätter på nästa sida.

Kvinnliga könsorgan

Morfologisk typ C54	ICD-O/3.2	ICD-O/2	C24/hist
Mucinöst carcinom intestinal typ	81443	81403	096
Odifferentierat carcinom	80203	80203	196
Seröst carcinom/adenocarcinom	84413	84413	096
Skivepitelcarcinom	80703	80703	146
Blandade mesenkymala/epiteliala tumörer (OBS översättning till lägeskod i ICD-O/2)			
Adenosarkom	89333	89333	896
Carcinosarkom (tidigare Müllersk blandtumör)	89803	89803	896
Mesenkymala tumörer (OBS översättning till lägeskod i ICD-O/2)			
Endometrioitt stromasarkom UNS (C54.1)	89303	89303	876
Epitelioid inflammatorisk myofibroblastisk tumör (C54.2)	88251/b	88001/b	793/b
Epiteloitt leiomyosarkom (C54.2)	88913	88903	666
Glattmuskeltumör av oklar malignitetspotential STUMP (C54.2)	88971/b	88901/b	661/b
Höggradigt endometrioitt stromasarkom (C54.1)	89303	89303	876
Inflammatorisk myofibroblastisk tumör (C54.2)	88251/b	88001/b	793/b
Leiomyosarkom UNS (C54.2)	88903	88903	666
Låggradigt endometrioitt stromasarkom (C54.1)	89313	89311	875
Myxoitt leiomyosarkom (C54.2)	88963	88903	666
Odifferentierat uterint sarkom (C54.2)	88053	88003	796
Perivaskulär epitelioid tumör (PECom) (C54.2)	87143	90443	796
Rhabdomyosarkom (C54.2)	89003	89003	676
Spolcelligt leiomyosarkom (C54.2)	88903	88903	666
Uterin tumör liknande ovariell könslittumör UTROSCT (C54.2)	85901	85901	056

Att tänka på vid registrering C54

Multipla tumörer samtidigt och över tid

- Varje primärtumör registreras var för sig.

Användning av diagnosgrund 8 (specificerad morf-kod utan PAD eller cyt)

- Inte aktuellt på detta läge.

Att tänka på vid val av läge

- Livmoderkropp UNS används för fall där det inte kan avgöras om tumören utgår från muskelvägg eller slemhinna, vanligen sådana fall där histologisk diagnos saknas.
- Samtliga adenocarcinom i corpus uteri skall registreras på läge C54.1 (endometrium) oavsett vad som anges i klinikanmälan.
- Samtliga sarkom registreras på läge C54 med översättning till ICD-O/2 C55.9.
- Vid oklarhet om tumören utgår från livmoderhals eller livmoderkropp registreras den på läge C55.9.
- Choriocarcinom i uterus registreras alltid på läge C58.9.

Att tänka på vid val av morfologi

- EIN (intraepitelial neoplasi) benämndes tidigare komplex hyperplasi. Om uttrycket förekommer, kontrollera om det är EIN som avses.
- I endometriet förekommer endast seröst carcinom av höggradig typ, aldrig den låggradiga.

Historik

- Tidigare registrerades endometrioitt adenocarcinom med morf-kod 81403. Från och med 2018-01-01 används koden 83803 i enlighet med internationell kodning. Koden Adenocarcinom UNS 81403 kan dock fortfarande förekomma i preoperativa material med sparsamt utbyte eller dålig kvalitet där typen inte säkert kan fastslås.
- Koden 87143 för malignt PECOM används från 2019-01-01. Registrerades tidigare med morf-kod 90443.
- Det finns också mucinös cancer primärt i endometriet, tidigare har morf-koden 84803 använts men nu betraktas dessa enligt WHO och KVASt-dokumentet för endometrium från 2021 som mucinös cancer av intestinal/gastrointestinal typ, och koden för detta rekommenderas.
- Carcinosarkom, en tumör med en körtelkomponent och en mesenkymal komponent, kallades tidigare Müllersk blandtumör. Det är nu klarlagt att

tumören utgör ett carcinom i grunden och den mesenkymalt präglade komponenten uppkommer i tumörutvecklingen från epiteliala tumörceller. Tidigare användes morf-kod 89503. Då tumören tidigare uppfattades mer sarkomatös registreras den med översättning ICD-O/2 C55.9.

- Endometrioitt stromasarkom, lågradigt benämndes tidigare som endolymfatisk stromamyos och registrerades som benign till och med diagnosår 2006.

Klinisk överblick C54

Anatomi

Livmoderkroppen domineras av en tjock och kärlik muskelvägg, myometriet, som omger den centrala caviteten/håligheten. Kaviteten bekläds av en slemhinna, endometriet, uppbyggd av körtelstrukturer vilka tillväxer och avtar beroende på hormonfasen och som har ett stroma med en egen celltyp. Den yttre ytan är delvis fri mot bukhåla och är där beklädd med peritonealyta. Framåt ligger livmoderkroppen delvis an mot urinblåsan, bakåt åtskiljs rektum och livmoderkroppen av ett bukhinneveck som har namnet Fossa Douglasi.

Tumörer

Läget domineras av carcinom utgångna från slemhinnan, mjukdelstumörer från muskelväggen och blandformer av dessa. Slemhinnan påverkas förutom av de fysiologiska hormencyklerna av hormonmodulerande läkemedel med olika syften som preventivmedel, fertilitetsstimulering, mot klimakteriebesvär samt som del i till exempel bröstcancerbehandling. Långvarig stimulering (utan mellanliggande faser med avstötning) med östrogen är en riskfaktor för uppkomst av cancer i endometriet.

Det finns flera undervarianter av carcinom i endometriet. Endometrioid typ är den vanligaste och denna graderas i tre grader. De övriga typerna graderas inte utan räknas till en högrisktyp (typ 2) tillsammans med grad 3 av endometrioid cancer. Högrisktyperna behandlas med mer omfattande kirurgi och eventuellt tilläggsbehandling. Det finns en utvecklingssekvens från godartad, reversibel, hyperplasi vilket uppkommer efter kontinuerlig hormonstimulering, till hyperplasi med inslag av atypi. Detta kallas numera intreetepitelial neoplasi och utgör egentligen härdar med adenomomvandling i slemhinnekörtlarna. Tidigare användes ofta termen komplex hyperplasi. När den numera förekommer i ett utlåtande som enda begrepp kan det vara vanskligt att avgöra om EIN avses eller inte.

Skivepitelcarcinom kan förekomma primärt i endometriet men är ytterst ovanligt. Överväxt från tumör primär i cervix är vanligare och vid fall med skivepitelcarcinom angivet i uterus-kaviteten bör det undersökas noga om det faktiskt är en primär tumör. Notera att det är relativt vanligt med

skivepiteldifferentiering områdesvis i endometrioid cancer, det är inte en manifestation av skivepitelcancer utan uppfattas som en godartad reaktiv metaplasi som finns som en tumörkomponent.

På läget kan även mesenkymala tumörer utöver muskelcellstumörer, groddcellstumörer, hematolymfoida tumörer och neuroendokrina tumörer förekomma men i låg frekvens.

En speciell tumörtyp är stromacellssarkom som ter sig uppkomma från de stromala celler som finns i endometriet, dessa finns i en låggradig och en höggradig typ och växer in i muskelväggen.

Metastaser och överväxt förekommer. Peritoneal/tubar/ovariell cancer kan sprida sig till såväl peritonealbeklädd uterusyta som slemhinna och muskelvägg. Cervikal cancer kan sprida sig uppåt i kaviteten. Framskriden cancer i tarmkanalen kan sprida sig in i livmodern genom överväxt. Bröstcancer kan sprida sig till livmodern, i synnerhet östrogenreceptor positiv variant. Tumör kan då växa diffust infiltrativt i hela organet.

Utredning och provtagning/preparat

Det vanligaste symtomet på slemhinnetumör är ändring i blödningsmönster, ofta som postmenopausal blödning. Detta utreds ofta med ultraljudsundersökning som visar om slemhinnan är polypös eller förtjockad och vävnadsprov tas genom livmoderhalskanalen ett skrapmaterial som ofta benämns efter provtagningsutrustningen. Även mer omfattande slemhinneresektioner kan göras men endast då man avfärdat misstanke om malignitet.

Vid fynd som talar för cancer i skrapmaterialet görs utredning med bilddiagnostik och den kliniska utbredningen av tumören, tumörtypen och kvinnans övriga hälsotillstånd avgör hur omfattande operation som görs.

Tumörer i muskelväggen kan bli mycket stora och debuterar ofta med tyngdkänsla, trängningar eller blödningsstörningar. Godartade leiomyom är mycket vanliga men maligna eller pre-maligna muskeltumörer och ibland andra mesenkymala tumörer förekommer i låg frekvens.

Livmoder (Uterus) C55

Kliniskt läge C55	ICD-O/3.2	ICD-O/2	ICD-10	ICD-9	ICD-7
Livmoder UNS	C55.9	C55.9	C55	179.9	174

Att tänka på vid registrering C55

Multipla tumörer samtidigt och över tid

- Varje primärtumör registreras var för sig.

Användning av diagnosgrund 8 (specificerad morfokod utan PAD eller cyt)

- Inte aktuellt på detta läge.

Att tänka på vid val av läge

- Till läge C55.9 förs de fall där histologisk diagnos saknas och/eller det enbart kan fastställas att det rör sig om malign tumör i någon icke närmare specificerad del av uterus.
- Choriocarcinom i uterus registreras på läge C58.9.

Att tänka på vid val av morfologi

- För komplett lista över morfologiska koder, se WHO ICD-O/3.2.

Historik

- Enligt ICD-O/2 registrerades sarkom i livmoderkroppen på läge C55.9, registreras enligt ICD-O/3.2 på läge C54.

Klinisk överblick C55

För texter hänvisas till de mer specificerade lägena för uterus.

Äggstock (Ovarium) C56

Kliniskt läge C56	ICD-O/3.2	ICD-O/2	ICD-10	ICD-9	ICD-7
Äggstock	C56.9	C56.9	C56	183.0	175.0

Morfologisk typ C56	ICD-O/3.2	ICD-O/2	C24/hist
Serösa epiteliala tumörer			
Höggradigt seröst carcinom	84613	84603	096
Icke-invasivt seröst carcinom (kan inkludera mikroinvasion, men ej "invasiva implantat")	84602/b	84423/b	094/b
Låggradigt seröst carcinom (kan inkludera "invasiva implantat")	84603	84603	096
Mikropapillärt seröst carcinom	84603	84603	096
Serös borderlinetumör mikropapillär variant	84602/b	84423/b	094/b
Serös borderlinetumör UNS (kan inkludera mikroinvasion)	84421/b	84423/b	094/b
Mucinösa epiteliala tumörer			
Mucinös borderlinetumör (kan inkludera mikroinvasion)	84721/b	84723/b	094/b
Mucinöst carcinom	84803	84803	096
Seromucinösa epiteliala tumörer			
Seromucinös borderlinetumör (kan inkludera mikroinvasion)	84741/b	84723/b	094/b
Seromucinöst carcinom	84743	84803	096
Endometrioida epiteliala tumörer			
Endometrioid borderlinetumör (kan inkludera mikroinvasion)	83801/b	84623/b	094/b
Endometrioitt adenocarcinom UNS	83803	83803	096
Klarcelliga epiteliala tumörer			
Klarcellig borderlinetumör (kan inkludera mikroinvasion)	83131/b	84623/b	094/b
Klarcelligt adenocarcinom UNS	83103	83103	096

Tabellen fortsätter på nästa sida.

Morfologisk typ C56	ICD-O/3.2	ICD-O/2	C24/hist
Övriga carcinom			
Adenocarcinom av blandad typ/mixed	83233	81403	096
Carcinosarkom	89803	89803	896
Dedifferentierat carcinom	80203	80203	196
Odifferentierat carcinoma	80203	80203	196
Blandade mesenkymala och epiteliala tumörer			
Adenosarkom	89333	89333	896
Mesenkymala tumörer			
Endometrioitt stromasarkom UNS	89303	89303	876
Glattmuskeltumör av osäker malignitetspotential STUMP	88971/b	88901/b	661/b
Höggradigt endometrioitt stromasarkom	89303	89303	876
Leiomyosarkom UNS	88903	88903	666
Låggradigt endometrioitt stromasarkom	89313	89311	875
Brennertumörer			
Brennertumör, borderlinetyp/(kan inkludera mikroinvasion)	90001/b	90001/b	054/b
Malign Brennertumör	90003	90003	056
Rena könslist (sex cord) tumörer			
Adult granulosacellstumör	86203	86203	056
Juvenil granulosacellstumör	86221	86211	055
Könslisttumör med annulära tubuli	86231	86211	055
Sertolicellstumör UNS	86401	86401	063
Rena stromala tumörer			
Cellulärt fibrom	88101/b	88101/b	703/b
Fibrosarkom i ovarium	88103	88103	706
Leydigcellstumör i ovarium	86500	86501	051
Luteiniserat tekom med skleroserande peritonit	86010/b	86000/b	054/b
Malign steroidcellstumör	86703	86703	056
Steroidcellstumör UNS	86700	86700	051
Tekom UNS	86000/b	86000/b	054/b

Tabellen fortsätter på nästa sida.

Morfologisk typ C56	ICD-O/3.2	ICD-O/2	C24/hist
Blandade könslist-stromala tumörer			
Gynandroblastom	86321	86321	056
Högt differentierad Sertoli-Leydigcellstumör	86310	86311	063
Könslist stromal tumör UNS	85901	85901	056
Lågt differentierad Sertoli-Leydigcellstumör	86313	86313	066
Lågt differentierad Sertoli-Leydigcellstumör med heterologa element	86343	86313	066
Medelhögt differentierad Sertoli-Leydigcellstumör	86311	86311	063
Medelhögt differentierad Sertoli-Leydigcellstumör med heterologa element	86341	86311	063
Retiform Sertoli-Leydigcellstumär med heterologa element	86341	86311	063
Retiform Sertoli-Leydigcellstumör	86331	86311	063
Sertoli-Leydigcellstumör UNS	86311	86311	063
Rena groddcells/germinalcells tumörer			
Blandad germinalcellstumör	90853	90853	826
Blandad groddcellstumör	90853	90853	826
Choriocarcinom, icke-gestationellt	91003	91003	806
Dysgerminom	90603	90603	066
Embryonalt carcinom UNS	90703	90723	826
Gulesäckstumör (yolk sac tumour)	90713	90713	826
Omoget teratom	90803	90803	826
Blandade groddcell-könslist stromala tumörer			
Blandad germinalcellstumör-könslist-stromacellstumör	85941	85901	056
Gonadoblastom	90731/b	90851/b	823/b
Monodermala teratom och somatiska tumörer från teratom			
Carcinoid	82403	82403	086
Dermoidcysta med med malign omvandling	90843	90843	826
Malign Struma ovarii	90903	90803	826
Mucinös carcinoid	82433	84803	096

Tabellen fortsätter på nästa sida.

Morfologisk typ C56	ICD-O/3.2	ICD-O/2	C24/hist
Strumal carcinoid i ovarium	90911	90803	826
Teratom med malign omvandling	90843	90843	826
Övriga tumörer			
Adenocarcinom i rete ovarii	91103	91103	096
Mesoteliom UNS	90503	90503	776
Småcelligt carcinom, hyperkalcemisk typ	80443	80433	196
Småcelligt carcinom, pulmonell typ	80413	80413	196
Solid pseudopapillär tumör	84521/b	81401/b	093/b
Wolffsk tumör/FATWO	91101/b	91101/b	093/b

Att tänka på vid registrering C56

Multipla tumörer samtidigt och över tid

- Varje primärtumör registreras var för sig.
- Ovarialcancer med en viss morf-kod, ICD-O/3.2, registreras endast en gång även om den skulle uppträda i det andra ovariet. Vid bilateral ovarialcancer görs en registrering med sidoangivelse "9".
- Vid cancer av samma typ i tubor och ovarier ska endast en registrering göras.

Sidoangivelse

- Sidoangivelse är obligatoriskt; 1 = höger, 2 = vänster, 9 = okänd. Notera att sidoangivelse "9" används för bilaterala förändringar på detta läge

Användning av diagnosgrund 8 (specificerad morf-kod utan PAD eller cyt)

- Inte aktuellt på detta läge.

Att tänka på vid val av läge

- Vid epitelial äggstockscancer av en typ med manifestation i tubor och ovarier ska endast en registrering göras. Registrera läge enligt anmälan och om ingen uppgift om primärlokal finns registreras läge C56.
- Vid cancer av en typ med spridd manifestation i kvinnliga övre genitalia och osäkerhet om primärlokal i anmälan kan registrering göras på läge C57.4.
- Högradig serös cancer kan ha tuba, äggstock, eller bukhinna som ursprung. Vid diagnostik görs försök att fastställa primärlokalen enligt

nedan regelverk enligt KVASt-dokumentet. Sammanfattningsvis kan man säga att om tumörväxt finns i tuba betraktas detta som primärlokal, om tuborna är fria men äggstockarna är engagerade anses dessa vara primärlokal och om både tubor och ovarier är tumörfria anses bukhinnan som primärlokal.

- Ursprung i **tuba**: om STIC (seröst tubalt intraepitelialt carcinom) förekommer eller om det finns invasiv höggradig serös cancer eller annat tumörensengagemang i tuban oavsett tumörförekomst i äggstock eller ovarium, registrera på läge C57.0.
- Ursprung i **äggstock**: om ingen STIC eller höggradig serös cancer i tuborna förekommer, men om cancer förekommer i ena eller båda ovarierna, oavsett om engagemang av bukhinna finns, registrera på läge C56.9.
- Ursprung i **bukhinna**: om båda tubor och äggstockar är fria från tumörväxt vid provtagning före behandling, registrera på läge C48.1 eller C48.2.

Att tänka på vid val av morfologi

- Enligt gällande föreskrift (HSLF-FS 2016:7) registreras histologiskt benigna tumörer som maligna i C24/hist på koderna 051, 053, 055 och 063 på läge C56.
- Moget (cystiskt) teratom i **ovarium**, inklusive dermoidcysta eller epidermoidcysta, är godartade och skall inte registreras.
- Brennertumör är godartad och ska inte registreras. I ovanliga fall förekommer borderlinelesioner eller maligna Brennertumörer vilka ska registreras.

Historik

- Mesoteliom registrerades tidigare endast en gång per individ t.o.m. 2015-12-31. Från 2016-01-01 registreras varje tumör var för sig.
- T.o.m. 1988 registrerades alla tekom som maligna, dvs. enligt C24/hist 056. Fr.o.m. 1989 ändrades kodinstruktionen till följande i C24/hist: tekom UNS 054/b, granulosa-tekacellstumör 055, lipidcellstumör 051.
- Carcinosarkom, tidigare Müllersk blandtumör, räknas numera som ett carcinom. Registrerades tidigare med morf-kod 89503.
- Borderlinetumörer registreras enligt ICD-O/3.2 med morf-kod med femte siffra 1. Registrerades tidigare enligt ICD-O/2 med morf-kod med femte siffra 3.

Klinisk överblick C56

Anatomi

Äggstockarna, de kvinnliga könskörtlarna, är pariga organ som ingår i livmoderns tillhörande/adnexala delar. Äggstockarna är fästa i ligament vilka tillsammans med själva ovariet är inklätt i ett omslagsveck av bukhinna. Äggledarna löper närmast parallellt med ligamenten och deras avslutande fimbrietratt ligger som en mössa mot äggstockarna.

Ytan är beklädd med specialiserat epitel av bukhinne/peritonealtyp och det är dessa celler som räknas som ursprunget till de vanligaste formerna av äggstockstumörer, de så kallade epiteliala äggstockstumörerna. Bilden kompliceras av att dessa tumörformer också kan ha sitt ursprung i äggledarnas distala delar samt bukhinna i området.

Tumörer

Läget domineras av tumörer utgångna från ytepitelet. De epiteliala tumörerna har en utvecklingssekvens via adenom till så kallade borderlinetumörer, vilket egentligen innebär in situ-varianter med atypier och proliferation i epitelbeklädnaden av annars välvägränsade cystor. Klassifikationen kompliceras av att man tillåter så kallade icke-invasiva implantat i närliggande områden men utanför primärlokalen. De epiteliala tumörerna indelas i undergrupper efter sin celltyp.

I synnerhet serösa carcinom sprider sig ofta i lilla bäckenet och det kan om det föreligger spridd sjukdom vid upptäckten vara vanskligt att säkert avgöra om primärlokalen är ovarium, tuba eller bukhinna. Tidigare ansågs tubarcancer mycket ovanligt, men det har visat sig att ursprunget oftare är tuban än vad man tidigare ansett. Peritoneum kan också vara primärlokal och tumör definieras som peritoneal om båda tuborna ses fria från carcinom eller intraepitelial cancer och om ovarierna endast företer yttlig växt.

Endometrioid cancer i ovarium kan vara primär och är då vanligen uppkommen i endometrios.

Det förekommer flera varianter av godartade cystbildningar som inte skall registreras.

På lokalen förekommer även de så kallade icke-epiteliala äggstockstumörerna med följande huvudtyper:

- Tumörer utgångna från egentliga könsceller: Dessa kan benämnas germinalcellstumörer, groddcellstumörer eller könscellstumörer.
- Tumörer utgångna från könsceller och/eller stromala celler: Könsceller har alternativ svensk benämning könsträngceller.

Begreppet refererar till den embryonala struktur som ger upphov till könskörtlarna.

Klassifikationen kompliceras av att blandformer är vanliga, även mellan varianter av de två huvudtyperna. Äldre tumörbenämningar utan direkt motsvarighet i modern klassifikation kan leva kvar.

Teratom är en tumörform som liknar anläggningsrubbing, det vill säga vävnad uppkommer på "fel" plats. Ett moget teratom består av fullt utmognade, icke-atypiska vävnadskomponenter och registreras inte om det inte rör sig om varianterna med endokrin aktivitet. I ett moget teratom kan någon gång malignifiering/malign transformation av en vävnadskomponent äga rum, det vill säga en "vanlig" malign tumör uppkommer i teratomet, vilket då blir registreringspliktigt enligt ovan. Den vanligaste somatiska cancerformen som uppkommer i teratom är skivepitelcancer, men andra cancerformer samt gliom kan förekomma. Tänk på att primär skivepitelcancer i ovarium är ovanligt, och man bör kontrollera om det är metastas eller malignifiering i ett moget teratom som ligger bakom diagnosen.

O mogna teratom innehåller embryonala vävnadskomponenter och dessa räknas kodningsmässigt till groddcellstumörerna och registreras som omoget teratom.

Moget (cystiskt) teratom i ovarium är en vanlig förändring som är godartad och inte skall registreras. Dermoidcysta och epidermoidcysta är traditionella namn på undervarianter av moget teratom och registreras inte heller.

För att komma fram till vilken morfologisk diagnos som är adekvat kan följande steg vara till hjälp:

1. Är det en epitelial eller icke-epitelial tumör?
2. Är det en ren form eller en blandform?
3. Om epitelial tumör är det en borderlinelesion eller en invasiv lesion?

För flera av tumörtyperna är såväl primär uppkomst bilateralt som metastasering till motstående ovarium relativt vanligt förekommande. En del av de epiteliala tumörtyperna har likartad morfologi som tumörer primära i livmoderns slemhinna, corpus tumörer. Det är viktigt att vid den morfologiska undersökningen göra en så noggrann bestämning som möjligt av tumörtyp, primärlokal och spridning då det påverkar stadiindelningen och behandlingsrekommendationen.

Krukenbergstumör en traditionell benämning på metastatisk växt av mucinös cancer, vanligen av signetringcellstyp, till ovarium. Den primära lokalen är oftast magsäcken, men även andra delar av gastrointestinalkanalerna kan vara aktuella. Ibland benämns även andra metastaser av adenocarcinom till ovarium Krukenbergstumör, men detta är mindre korrekt. (Som kuriosum kan

nämnas att Krukenberg när han namngav fenomenet inte insåg att det rörde sig om metastatisk växt.) Krukenbergtumör registreras på sedvanligt sätt för metastaser efter sitt primära läge om detta är känt.

Notera att groddcellstumörer kan förekomma med primärlokal i hela medellinjen samt längs resterna av könsliden. Dessa registreras då på sitt faktiska läge.

Utredning och provtagning/preparat

Såväl godartade som elakartade ovarietumörer debuterar med smygande symtom som ökat bukomfång och diffusa gynekologiska besvär. Maligna tumörer ger ofta vätska i bukhålan. Det är inte ovanligt att tumörer, i synnerhet godartade eller borderlinetumörer, är flera decimeter i storlek vid upptäckt.

Vid tydlig radiologisk bild av avgränsad tumör med ursprung i ovarium utförs resektat av ovariet med tillhörande tuba. Beroende på klinisk bild avlägsnas även livmodern och andra sidans ovarium och tuba. Det är ovanligt med biopsier, men vid tumörmassa med oklart ursprung i lilla bäckenet eller spridd tumör i bukhålan kan biopsier eller mellannålsbiopsier användas för att fastställa tumörtyp. Halt av tumörmarkören CEA 125 i blod är vägledande. Vid misstanke om malign tumör görs peroperativ bukskölj i bukhålan för cytologi och multipla biopsier från systematiska lokaler i bukhinnan tas för staging.

Spridd sjukdom kan behandlas framgångsrikt med cellgifter. Aggressiva tumörformer, i synnerhet seröst carcinom av höggradig typ kan sprida sig diffust i bukhålan, men också genombrott till lungsäckarna kan förekomma.

Andra och ospecificerade kvinnliga könsorgan C57

Kliniskt läge C57	ICD-O/3.2	ICD-O/2	ICD-10	ICD-9	ICD-7
Äggledare (tuba)	C57.0	C57.0	C57.0	183.2	175.1
Breda ligamentet	C57.1	C57.1	C57.1	183.3	175.1
Runda ligamentet	C57.2	C57.2	C57.2	183.5	175.1
Parametriet	C57.3	C57.3	C57.3	183.4	175.1
Uterina adnexa UNS (tuba + ovarium)	C57.4	C57.4	C57.4	183.9	175.9
Andra specificerade delar av kvinnliga könsorgan inklusive Wolffska gången	C57.7	C57.7	C57.7	183.9	175.9
Överväxt till/från angränsande kvinnliga könsorgan (C51–C57) med okänt ursprung	C57.8	C57.9	C57.9	184.9	176.9
Cancer uteri et ovarii	C57.8	C76.3	C76.3	195.3	199.4
Kvinnliga könsorgan UNS	C57.9	C57.9	C57.9	184.9	176.9

Morfologisk typ C57	ICD-O/3.2	ICD-O/2	C24/hist
Adenosarkom	89333	89333	896
Carcinosarkom	89803	89803	896
Endometrioid cancer	83803	83803	096
Ependymom	93913	93913	485
Höggradigt seröst carcinom	84613	84603	096
Klarcelligt carcinom	83103	83103	096
Leiomyosarkom UNS	88903	88903	666
Låggradigt seröst carcinom	84603	84603	096
Mucinöst carcinom	84803	84803	096
Odifferentierat carcinom	80203	80203	196
Omoget teratom	90803	90803	826

Tabellen fortsätter på nästa sida.

Morfologisk typ C57	ICD-O/3.2	ICD-O/2	C24/hist
Serös borderlinetumör UNS	84421/b	84423/b	094/b
Skivepitelcarcinom squamotransitionellt	81203	81203	116
STIC/Seröst tubart intraepitelialt carcinom (C57.0)	84412/b	84412/b	094/b
Wolffsk tumör/FATWO	91101/b	91101/b	093/b

Att tänka på vid registrering C57

Multipla tumörer samtidigt och över tid

- STIC registreras endast en gång även om förekomsten är bilateral. STIC registreras endast om inte samtidig invasiv serös cancer finns.
- Vid epitelial äggstockscancer av den typ som kan uppkomma i tuba, ovarium eller peritoneum med tumörväxt i mer än en lokal är det att betrakta som spridning och registrering görs på primärlokalen.

Sidoangivelse

- Sidoangivelse är obligatoriskt för lägena C57.0, C57.1, C57.2, C57.3 och C57.4. 1 = höger, 2 = vänster, 9 = okänd sida. Notera att sidoangivelse ”9” används för bilaterala förändringar på detta läge.

Översättning multifokal

- **För diagnosdatum till och med 2022-12-31:** Vid flera samtidigt tumörer med samma morfologi och inom samma sublokal ska varje tumör registreras med aktuell lägeskod och med översättning till ICD-O/2 C57.8, ICD-9 183.8, ICD-7 175.8.
- **För diagnosdatum från och med 2023-01-01:** Vid flera samtidigt tumörer med samma morfologi och inom samma lokal ska varje tumör registreras. Ingen multifokalöversättning ska göras.

Användning av diagnosgrund 8 (specificerad morfokod utan PAD eller cyt)

- Inte aktuellt på detta läge.

Att tänka på vid val av läge

- Högradig serös cancer kan ha tuba, äggstock, eller bukhinna som ursprung. Vid diagnostik görs försök att fastställa primärlokalen enligt nedan regelverk enligt KVASt-dokumentet. Sammanfattningsvis kan man säga att om tumörväxt finns i tuba betraktas detta som primärlokal, om tuborna är fria men äggstockarna är engagerade anses dessa vara

primärlokal och om både tubor och ovarier är tumörfria anses bukhinnan som primärlokal.

- Ursprung i **tuba**: om STIC (seröst tubalt intraepitelialt carcinom) förekommer eller om det finns invasiv höggradig serös cancer eller annat tumörensagenang i tuban oavsett tumörförekomst i äggstock eller ovarium, registrera på läge C57.0.
- Ursprung i **äggstock**: om ingen STIC eller höggradig serös cancer i tuborna förekommer, men om cancer förekommer i ena eller båda ovarierna, oavsett om engagemang av bukhinna finns, registrera på läge C56.9.
- Ursprung i **bukhinna**: om båda tubor och äggstockar är fria från tumörväxt vid provtagning före behandling, registrera på läge C48.1 eller C48.2.

Att tänka på vid val av morfologi

- Enligt gällande föreskrift (HSLF-FS 2016:7) registreras histologiskt benigna tumörer som maligna i C24/hist på koderna 051, 053, 055 och 063 på läge C57.
- STIC registreras endast om inte samtidig invasiv serös cancer finns.

Historik

- ”Cancer uteri et ovarii” är en äldre beteckning för sammanhängande tumörväxt i uterus och ovarium där det är oklart vilket organ som är primärtumörens läge.

Klinisk överblick C57

Anatomi

Läget omfattar väldefinierade delar av inre kvinnliga genitalia som äggledaren och livmoderns stödstrukturer (ligament och parametrier) samt ospecifik primärlokal i området som växt i mer än en struktur där ursprunget är oklart.

Äggledarna består av en rörformig del med en veckad slemhinna och muskelvägg som kan ge peristaltiska långsamma rörelser och transportera ett ägg mot livmoderns håla. I de distala ändarna sitter en ”ruska” av slemhinneveck som fungerar som en tratt med funktionen att fånga upp de ägg som skjuts ut från äggstockarnas yta. I trattens öppning står kroppshålan i en indirekt men i praktiken faktiskt öppetstående kontakt med yttrevärlden via inre och yttre modermunnen samt slidan.

Cancer uteri et ovarii är ett äldre begrepp för omfattande cancerväxt i både livmodern och ovarier som inte används så ofta i modern diagnostik.

Förbättrad diagnostik och behovet att särskilja tumörtyper för anpassad behandling göra att detta begrepp sällan används numera.

Tumörer

Äggledarnas fimbrietratt har under de senare decennierna identifierats som en viktig primärlokal för serös cancer som sprider sig i bukhåla och ovarier. Vid screening och prevention av patienter med BRCA2 mutationer tas äggledarna bort och fimbrietratten seriesnittas för att identifiera intraepiteliala förstadier, STIC. I övrigt förekommer adenosarcom och teratom med låg frekvens. Även mjukdelstumörer kan ha sin primärlokal i tuban, men dessa är sällan maligna.

De uterina ligamenten är inte någon vanlig lokal för primära maligna tumörer men leiomyosarkom och adenosarkom nämns som tumörer som förekommer.

Utredning och provtagning/preparat

Vid tumörmassa i lilla bäckenet med oklart ursprung görs ofta en initial provtagning från endometriet för att se om det finns tumör i slemhinnan vilket kan ge en ledtråd till ursprungslokal och tumörtyp. Om ingen tumör i kaviteten påvisas kan mellannålsbiopsring genom hud eller transrektalt/vaginalt komma i fråga. Öppen biopsi kan förekomma. Om tumörområdet bedöms resektabelt kan en mer eller mindre omfattande organresektion utföras. Tubarresektat kan komma enskilt eller tillsammans med adnex som utredning eller preventivt ingrepp hos patienter med tumörpredisponerande genetiska avvikelser.

Moderkaka (Placenta) C58

Kliniskt läge C58	ICD-O/3.2	ICD-O/2	ICD-10	ICD-9	ICD-7
Moderkaka	C58.9	C58.9	C58 D39.2	181.9	173

Morfologisk typ C58	ICD-O/3.2	ICD-O/2	C24/hist
Choriocarcinom gestationellt, blandat med annan groddcellstumör	91013	90803	826
Choriocarcinom UNS	91003	91003	806
Epitelioid trofoblastisk tumör (ETT)	91053	91043	806
Invasiv mola, misstänkt	91000/b	91000/b	801/b
Invasiv mola, UNS	91001	91002	806
Komplett mola/mola hydatidosa	91000/b	91000/b	801/b
Mola/mola hydatidosa UNS	91000/b	91000/b	801/b
Partiell/inkomplett mola/mola hydatidosa partiell	91030/b	91000/b	801/b
Trofoblastisk tumör utgående från moderkaksbädden (PSTT)	91041/b	91043/b	803/b

Att tänka på vid registrering C58

Multipla tumörer samtidigt och över tid

- Varje primärtumör registreras var för sig.

Användning av diagnosgrund 8 (specificerad morf-kod utan PAD eller cyt)

- **Choriocarcinom** som är endast kliniskt diagnostiserad registreras med morf-kod 91003 och diagnosgrund 8.

Att tänka på vid val av läge

- Choriocarcinom i uterus registreras alltid på läge C58.9.

Att tänka på vid val av morfologi

- EPS (exaggerated placental site), placental site nodule och placental site plaque är icke-neoplastiska trofoblastproliferationer som inte i nuläget uppfyller kriterierna för registrering.

- Choriocarcinom gestationellt blandat (engelsk term mixed trophoblastic tumour) är en blandform med choriocarcinom och minst en komponent av placentatyp.
- Mola med misstänkt invasivitet registreras som mola med morf-kod 91000/b, Morf-koden 91001 får endast användas för säkerställd invasiv mola.

Historik

- Trofoblastisk tumör utgående från moderkaksbädden, PSTT (placental site trophoblastic tumour) registrerades tidigare med morf-kod 91043, C24/hist 806, vilket var en konstruerad kod, som ej fanns i ICD-O/2.

Klinisk överblick C58

Anatomi

Läget innefattar tumörer och tumörliknande proliferationer som är relaterade till graviditet eller graviditetsrester, närmare bestämt delar av placentabildningen. Vid normal placentation växer så kallade trofoblastceller, vilket finns av olika typer, delvis invaderande i den förtjockade hormonpåverkade slemhinnan i uteruskaviteten. Delar av trofoblasterna är stamcellsliknande och uppför sig primitivt. I normal placentation ”invaderar” placentans infästning i endometriet, men skall inte gå djupare i vävnaden, detta kan dock hända utan att det rör sig om neoplastisk växt i tillstånd som till exempel heter placenta accreta när en icke-atypisk placenta växer in i livmoderns muskeltvägg i förtunnade delar av kroppen eller i livmoderhalsen.

Tumörer

Tumörfloran innefattar molabildningar samt tumörer som uppkommer i den celltyp som bildar grunden för placenta under graviditet (trofoblaster), på engelska ”gestational trophoblastic disease”.

Den mest maligna tumörformen utgående från, eller med celltyper liknande, trofoblast är choriocarcinom. Notera att choriocarcinom också finns i en variant som räknas till groddcellstumörerna och inte är relaterad till graviditetsprodukter, så kallad icke-gestationell typ.

Molabildningar, det vill säga trofoblastsjukdomen hydatidiform mola utgör i grunden abnorma graviditetsprodukter och, delas in i komplett eller inkomplett/partiell mola, beroende på om det finns en andel mer ordinär placentation eller inte. Dessa former har separata koder.

Det finns också invasiv molabildning, vilket innebär inväxt i myometrium eller uterina kärl, eller ”metastatisk” variant med manifestation utanför

uteruscaviteten. Invasiv mola är vanligen av komplett typ, men kan också vara inkompleta/partiella. Om uppgift om invasion/metastas eller misstanke om detta anges används koderna för dessa tillstånd.

Utredning och provtagning/preparat

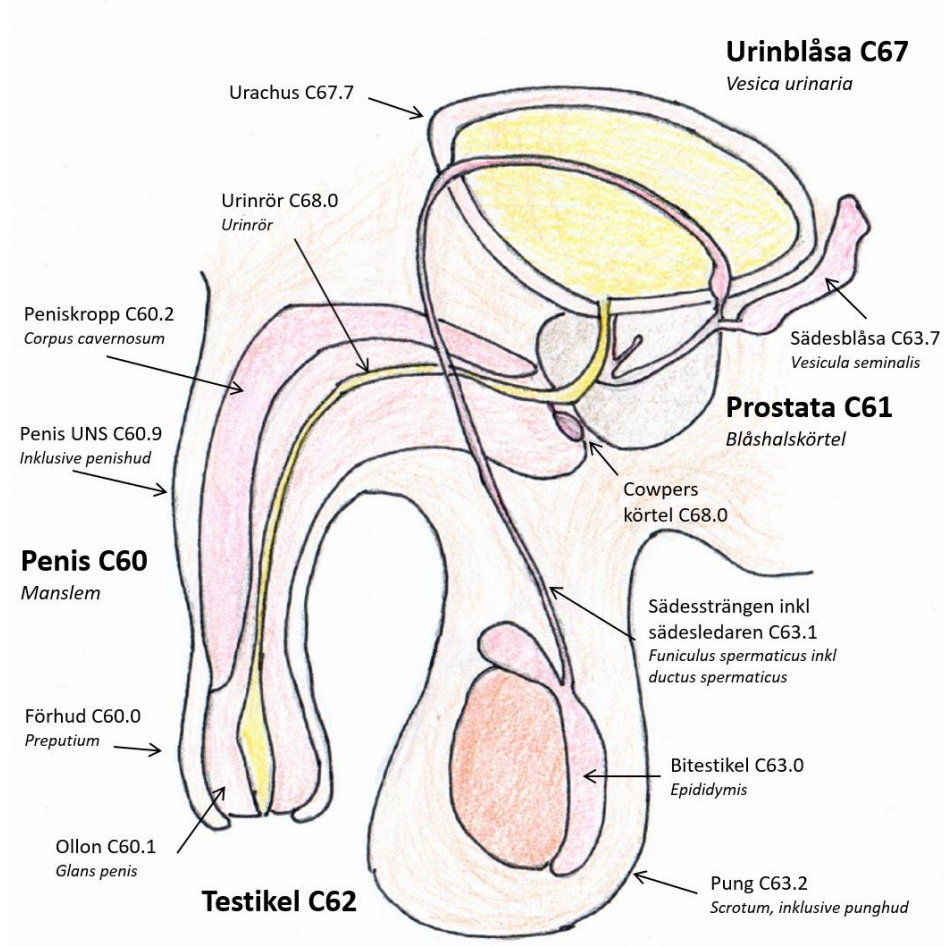
Misstanke om trofoblasttumör/trofoblastproliferation/molabildning uppkommer ofta när avslagsblödningen inte upphör eller om blödning återkommer. Diagnos ställs vanligen med skrapning alternativt vacuumextraktion från uteruskaviteten. Differentialdiagnos är främst retinerade placentadelar utan avvikande trofoblastproliferation. Som kompletterande diagnostik mäts serumnivåer av HCG, vilket kan stiga till skyhöga nivåer vid till exempel komplett mola. Trofoblastproliferationerna kan vara lokaliserade till uterus slemhinna eller invadera myometriet, även invasiv mola kan invadera i myometriets kärl och i ovanliga fall sprida sig till lungvävnad. Choriocarciom är en höggradigt malign tumör som ofta upptäckt genom att det finns spridning.

Urinvägar och Manliga könsorgan

Kliniskt läge	Klartext
C60	Penis
C61	Blåshalskörtel (Prostata)
C62	Testikel (Testis)
C63	Andra och ospecificerade manliga könsorgan
C64	Njure (Ren)
C65	Njurbäcken (Pelvis renalis)
C66	Urinledare (Uretär)
C67	Urinblåsa (Vesica urinaria)
C68	Andra och icke specificerade urinorgan

Figur 7. Schematisk tvärsnittsbild av det manliga könsorganet sett från sidan.

Anatomiska lägen är markerade med pilar. Penis, prostata, testikel och urinblåsa är avbildade.



Källa: Socialstyrelsen

Penis C60

Kliniskt läge C60 Penis	ICD-O/3.2	ICD-O/2	ICD-10	ICD-9	ICD-7
Förhud (preputium)	C60.0	C60.0	C60.0	187.1	179.0
Ollon (glans)	C60.1	C60.1	C60.1	187.2	179.0
Peniskropp	C60.2	C60.2	C60.2	187.3	179.0
Överväxt till/från angränsande sublokal inom penis (C60) med okänt ursprung	C60.8	C60.9	C60.9	187.4	179.0
Penis UNS inklusive penishud	C60.9	C60.9	C60.9	187.4	179.0

Morfologisk typ C60 Penis	ICD-O/3.2	ICD-O/2	C24/hist
Skivepitellesioner preneoplastiska/in situ HPV-relaterad			
HSIL/Höggradig intraepitelial skivepitellesion	80772/b	80702/b	144/b
HPV-associerad PeIN	80772/b	80702/b	144/b
Odifferentierad penil intraepitelial skivepitelneoplasi	80772/b	80702/b	144/b
PeIN odifferentierad	80772/b	80702/b	144/b
Skivepitellesioner preneoplastiska/in situ HPV-oberoende			
Differentierad penil intraepitelial skivepitelneoplasi	80712/b	80702/b	144/b
PeIN differentierad	80712/b	80702/b	144/b
Skivepitelcarcinom HPV-relaterade			
Basaloitt skivepitelcarcinom	80833	80703	146
Klarcelligt skivepitelcarcinom	80843	80703	146
Lymfoepitelialt/lymfoepiteliomlikt carcinom	80823	80823	166
Lymfoepiteliom	80823	80823	166
Skivepitelcarcinom HPV-positivt	80853	80703	146
Vårtigt skivepitelcarcinom	80543	80703	146
"Warty"/kondylomatös cancer	80543	80703	146

Tabellen fortsätter på nästa sida.

Morfologisk typ C60 Penis	ICD-O/3.2	ICD-O/2	C24/hist
Skivepitelcarcinom/HPV-oberoende			
Papillärt skivepitelcarcinom	80523	80703	146
Sarkomatoitt skivepitelcarcinom	80743	80703	146
Skivepitelcarcinom HPV-negativt	80863	80703	146
Skivepitelcarcinom vanlig typ, ej HPV-relaterat	80863	80703	146
Spolcelligt skivepitelcarcinom	80743	80703	146
Verruköst skivepitelcarcinom/cuniculatum	80513	80703	146
Skivepitelcarcinom UNS			
Skivepitelcarcinom UNS	80703	80703	146
Adenocarcinom/carcinom samt blandformer			
Adenoskvamöst carcinom	85603	85603	196
Mukoepidermoitt carcinom	84303	84303	076
Pagets sjukdom/Morbus Paget extramammär	85423	85423	096
Melanocytära tumörer			
Malignt melanom UNS	87203	87203	176
Mukosalt lentiginöst melanom	87463	87203	176
Mukosalt lentiginöst melanom in situ	87462/b	87202/b	174/b
Nodulärt melanom (NM)	87213	87213	176

Att tänka på vid registrering C60

Multipla tumörer samtidigt och över tid

- Varje primärtumör registreras för sig.

Översättning multifokal

- **För diagnosdatum till och med 2022-12-31:** Vid flera samtidiga tumörer med samma morfologi, ska varje tumör registreras med aktuell lägeskod och med översättning till ICD-O/2 C60.8, ICD-9 187.4, ICD-7 179.0.
- **För diagnosdatum från och med 2023-01-01:** Vid flera samtidiga tumörer med samma morfologi och inom samma lokal ska varje tumör registreras. Ingen multifokalöversättning ska göras.

Användning av diagnosgrund 8 (specificerad morf-kod utan PAD eller cyt)

- Inte aktuellt på detta läge.

Att tänka på vid val av läge

- Endast enligt tabellen.

Att tänka på vid val av morfologi

- Skivepitelcarcinom UNS ska endast användas där uppgift saknas om resultat för HPV-undersökning eller immunhistokemisk analys för p16.
- Pagets sjukdom/Morbus Paget registreras numera alltid som malign i Cancerregistret.
- Erythroplasia Queyrat, Bowenoid papulos, Morbus Bowen, äldre benämningar på undervarianter av intraepitelial höggradig neoplasi, registreras med morf-kod 80772.

Historik

- Pagets sjukdom/Morbus Paget registreras numera alltid som malign för extramammära typer. Tidigare var det möjligt att registrera även med in situ kod.
- Över tid har flera, snarare kliniskt än morfologiskt avgränsade, undervarianter av skivepitelcancer in situ/intraepitelial höggradig neoplasi förekommit. (Erythroplasia Queyrat, Bowenoid papulos och Morbus Bowen.) Dessa beteckningar kan fortfarande förekomma i diagnostiken men är att beteckna som omoderna och lesionerna kan i princip alltid registreras som HSIL/skivepitelcancer in situ.

Klinisk överblick C60

Anatomi

Penis är den delen av yttre manliga urogenitalia som är organet för att genomföra sexualakten samt att urinera. Penisskftet är beklätt med hud utan hårsäckar vilken mot ollonet bildar förhuden som ett omslagsveck. Ollonet är beklätt med i regel oförhornat skivepitel. I mitten av penis löper urinröret som mynnar på ollonets topp. I skaftets stroma finns i övrigt svällkropparna samt övriga kärl och nerver.

Tumörer

Tumörfloran på läget domineras helt av skivepiteltumörer. Dessa indelas i modern klassifikation efter om de är HPV-relaterade eller inte, i analogi med

hur lesioner i cervix och vulva betraktas. Om uppgift om HPV saknas används morf-koden 80772 eller 80703 som UNS-kod.

Även dessa tumörer beräknas i framtiden minska starkt i och med att HPV-vaccination införs även för pojkar.

De icke HPV-relaterade tumörerna är vanligen kopplade till kroniskt inflammatoriska tillstånd som lichen sclerosus et atrophicus.

I övrigt förekommer melanom, främst mukosala samt extramammär Pagets sjukdom. Tumörer utgångna från penisskaftets inre strukturer som svällkropparna förekommer i princip inte.

Utredning och provtagning/preparat

Tumörer på penis upptäcks ofta som förhårdnade plack eller kroniska sårbildningar. Patienter som följs för kroniskt inflammatoriska sjukdomar i området provtas förebyggande.

Prostata (Blåshalskörtel) C61

Kliniskt läge C61 Prostata	ICD-O/3.2	ICD-O/2	ICD-10	ICD-9	ICD-7
Prostata	C61.9	C61.9	C61	185.9	177

Morfologisk typ C61 Prostata	ICD-O/3.2	ICD-O/2	C24/hist
Adenocarcinom invasiva och in situ former			
Acinärt adenocarcinom	81403	81403	096
Adenocarcinom	81403	81403	096
Adenocarcinom med neuroendokrin differentiering	85743	81403	096
Duktalt adenocarcinom	85003	85003	096
HGPIN/höggradig intraepitelial körtelcellsneoplasi/PIN3	81482/b	81402/b	094/b
HGPIN-liknande adenocarcinom	81403	81403	096
Intraduktalt adenocarcinom IDC	85002/b	85002/b	094/b
Mucinöst acinärt adenocarcinom	84803	84803	096
Pleomorft jättecell acinärt adenocarcinom	81403	81403	096
Prostatacarcinom	81403	81403	096
Sarkomatoitt acinärt adenocarcinom	85723	81403	096
Signetringcellsliknande acinärt adenocarcinom	84903	84903	096
Övriga carcinom			
Adenoidcystiskt (basalcells) carcinom	81473	81403	096
Adenoskvamöst carcinom	85603	85603	196
Basaloitt carcinom/basalcellstyp	81473	81403	096
Skivepitelcarcinom	80703	80703	146
Mesenkymala tumörer prostataspecifika			
Stromal tumör med osäker malignitetspotential	89351/b	88001/b	793/b
Stromalt sarkom	89353	88003	796

Tabellen fortsätter på nästa sida.

Morfologisk typ C61 Prostata	ICD-O/3.2	ICD-O/2	C24/hist
Neuroendokrina tumörer			
Neuroendokrin tumör NET UNS	82403	82403	086
Neuroendokrin tumör NET G1	82403	82403	086
Neuroendokrin tumör NET G2	82493	82403	086
Neuroendokrin tumör NET G3	82493	82403	086
Småcelligt neuroendokrint carcinom SCNEC	80413	80413	196
Storcelligt neuroendokrint carcinom LCNEC	80133	80123	196
Blandad neuroendokrin non-neuroendokrin tumör MiNEN	81543	81503	096
Blandform småcelligt neuroendokrint carcinom SCNEC och annat carcinom	80453	80413	196
Blandform storcelligt neuroendokrint carcinom LCNEC och annat carcinom	80133	80123	196

Att tänka på vid registrering C61

Multipla tumörer samtidigt och över tid

- På prostataläget kan över tid endast en precancerös, en misstänkt invasiv och en invasiv tumör av samma morfologiska typ (C24/hist) registreras och i den ordningen. Det måste ha gått 4 månader innan ny registrering kan göras, om kortare tid uppgraderas istället den tidigare registreringen.
- Intraduktal cancer (morf-kod 85002) registreras endast om det inte finns tidigare eller samtidig invasiv komponent/tumör.

Användning av diagnosgrund 8 (specificerad morf-kod utan PAD eller cyt)

- Inte aktuellt på detta läge.

Att tänka på vid val av läge

- Tumör i prostatiska uretra registreras på läge C68.0.

Att tänka på vid val av morfologi

- Urotelialt carcinom kan förekomma primärt i prostata, men är ytterst ovanligt, i första hand är urotelial tumör i prostataområdet utgången från någon del av urinvägarna och registreras på ursprungsläget.
- Blandad/mixed neuroendokrin neoplasm registreras som blandform SCNEC och annat carcinom (morf-kod 80453) alternativt blandform LCNEC och annat carcinom (morf-kod 80133).

- Den absolut vanligaste diagnosen registreringspliktiga tumören på läget är adenocarcinom som egentligen är av acinär typ, men beteckningen används sällan och adenocarcinom/prostatacarcinom används oftast. Om annan morfologisk diagnos valts används förstås denna. Om flera ingående komponenter finns beskrivna i utlåtandet men inte satts som diagnos måste avvägning göras för val av kod, eventuellt kan mer information behöva inhämtas.

Historik

- Inte aktuellt på detta läge.

Klinisk överblick C61

Anatomi

Blåshalskörteln omsluter urinrörets proximala delar och är sammanbunden med den inre muskeln. Körteln indelas i lobber och zoner vilka används för lokalisering vid bildiagnostik och provtagning men detta saknar betydelse för registreringen då hela prostata är ett enda läge. Prostatans parenkym består av tät bindväv som omsluter körtelstrukturer.

En del av urinröret/uretra går hos män genom prostata och kallas prostatiska uretra. Strukturen hör lägesmässigt till uretra, C68.0.

Tumörer

På lokalen domineras tumörförekomsten av adenocarcinom. De flesta är prostatiska adenocarcinom som egentligen är av acinär typ men som oftast endast klassificeras som adenocarcinom UNS, men det finns flera väldefinierade varianter i klassifikationen. Dessa är ovanligare men ser ut att få större betydelse framöver och man kan förvänta sig att undervarianterna kan bli vanligare i diagnostiken. Molekylärbiologisk profilering får också allt större betydelse för handläggning och behandling, men har ännu ingen påverkan på val av diagnos vid registrering.

När det gäller precancerösa, in situ och malignitetsmisstänkta lesioner har diskussioner om registreringsplikten och föreskriftens tolkning förelegat.

HGPIN/PIN3 skall anges i PAD om inte samtidig invasiv cancer föreligger, och uppfyller föreskriftens kriterier för histologisk höggradig dysplasi, men inkluderas inte i kvalitetsregistret. Intraduktal cancer skall alltid anges i PAD oavsett om samtidig invasiv cancer förekommer eller inte. Även intraduktal cancer uppfyller kriterierna i föreskriften för histologisk höggradig dysplasi, och denna inkluderas i kvalitetsregister. I Cancerregistret registreras intraduktal cancer endast om det inte finns

tidigare eller samtidig invasiv komponent. Notera att det finns en variant av invasiv cancer som benämns HGPIN-liknande.

Urotelialt carcinom kan förekomma primärt i prostata, men är relativt ovanligt. Om patienten har diagnostiserad urotelial cancer i urinvägarna betraktas manifestation av urotelial cancer i prostata som en del av denna och får ingen egen registrering.

Utredning och provtagning/preparat

Prostataförstoring förekommer hos ett stort antal män från medelåldern och uppåt i en västerländsk population. Påverkan på vattenkastning är ett vanligt symptom, men en del tumörer upptäcks i senare skede på grund av symtom från spridning till närliggande lymfkörtelstationer eller skelett. Förhöjd halt i blodet av ett protein som frigörs från skadade prostataceller, PSA (prostata-specifikt antigen) ger en indikation på prostatacancer, men fyndet är inte helt specifikt utan förekommer även vid påverkan på prostataceller av inflammation eller infektion.

Det finns ännu inget fullt utvecklat screeningprogram då tillgängliga metoder inte uppfyller kraven för detektion för att inrätta ett sådant men regionerna arbetar med OPT, Organiserad Prostatacancer-testning, där man använder en kombination av blodprovstagning och magnetkameraundersökning, samt vid fynd i dessa undersökningar som talar för malignitet riktad mellannålsbiopsitagning. Tidigare användes en schematisk biopsitagning till prostatans alla olika delar som kunde innehålla ett stort antal nålbiopsier från minst 12 lokaler. Prostatacancer graderas i ett speciellt system, så kallade Gleasongrader som adderas till en Gleasonsumma. Gleasonsummorna skiftas sedan till ISUP-grader där en hög grad innebär dålig prognos och behov av omfattande behandling.

Vid begränsad omfattning av tumör och låg Gleasongrad är expektans med uppföljning vanligt. Vid operationskrävande tumör hos operabel tumör utförs prostatektomi. Detta kan utföras med en mer snäv marginal vid begränsad tumör, där nerver nära kapseln kan bevaras vilket ger mindre resttillstånd efter operationen. Tumörens läge och storlek avgör också om sädesblåsorna tas med eller inte.

En patient med förändringar med låg Gleasongrad och begränsad utbredning kan följas i många år med undersökningar och biopsier.

Testikel (Testis) C62

Kliniskt läge C62 Testikel	ICD-O/3.2	ICD-O/2	ICD-10	ICD-9	ICD-7
Icke nedvandrad (retinerad) testikel och ej i pungen belägen (ektopisk) testikel	C62.0	C62.0	C62.0	186.9	178
Nedvandrad testikel (belägen i pungen)	C62.1	C62.1	C62.1	186.9	178
Testikel UNS	C62.9	C62.9	C62.9	186.9	178

Morfologisk typ C62 Testikel	ICD-O/3.2	ICD-O/2	C24/hist
Groddcells/germinalcellstumörer från groddcells/germinalcellsneoplasi in situ			
<i>In situ/intratubulära/icke-invasiva</i>			
Germinalcellsneoplasi in situ (ITGCNU)	90642/b	90642/b	824/b
Gonadoblastom	90731/b	90851/b	823/b
Intratubulär germinalcellstumör (ITGCNU)	90642/b	90642/b	824/b
Intratubulär gule-säckstumör	90712/b	90712/b	824/b
Intratubulär trofoblasttumör	90612/b	90612/b	064/b
Intratubulärt embryonalt carcinom	90702/b	90702/b	824/b
Intratubulärt seminom	90612/b	90612/b	064/b
Intratubulärt teratom	90802/b	90802/b	824/b
Seminom in situ	90612/b	90612/b	064/b
<i>Groddcells/germinalcellstumörfamiljen</i>			
Seminom UNS	90613	90613	066
Seminom med syncytiotrofoblastceller	90613	90613	066
<i>Icke-seminomatösa groddcellstumörer/germinal-cellstumörer</i>			
Choriocarcinom UNS	91003	91003	806
Embryonalt carcinom UNS	90703	90703	826
Epitelioid trofoblastisk tumör (ETT)	91053	91043	806
Gulesäckstumör (yolk sac tumour), postpubertal typ	90713	90713	826
Teratom med malign transformation/förekomst av somatisk cancer	90843	90803	826

Tabellen fortsätter på nästa sida.

Urinvägar och Manliga könsorgan

Morfologisk typ C62 Testikel	ICD-O/3.2	ICD-O/2	C24/hist
Teratom, postpubertal typ (över 16 år)	90803	90803	826
Trofoblastisk tumör utgående från moderkaksbädden (PSTT)	91043	91043	806
<i>Blandade groddcellstumörer/germinalcellstumörer</i>			
Blandad germinalcellstumör	90853	90853	826
Blandad groddcellstumör	90853	90853	826
Diffust embryom	90853	90853	826
Embryonalt carcinom av polyembryonal typ	90723	90723	826
<i>Groddcellstumör/germinalcellstumörer okänd typ</i>			
Regredierad groddcellstumör (utbränd tumör)	90801/b	90801/b	823/b
Groddcell/germinalcellstumörer utan relation till groddcells/germinalcellsneoplasi in situ			
Carcinoid/monodermalt teratom med högt diff neuroendokrin tumör	82403	82403	086
Gulesäckstumör (yolk sac tumour) prepubertal typ	90713	90713	826
Spermatocytisk tumör	90633	90613	066
Spermatocytisk tumör med sarkomatös differentiering	90633	90613	066
Teratom med gulesäckstumör prepubertal typ	90853	90853	826
Könslists- (sex cord) och stromala tumörer			
Adult granulosa-cellstumör adult	86201	86201	056
Blandad könslist-stromacellstumör blandad	85921/b	85900/b	051/b
Granulosa-cellstumör i testis	86201	86201	056
Könslist-stromacellstumör UNS	85901/b	85900/b	051/b
Leydigcellstumör i testis	86501/b	86501/b	051/b
Malign Leydigcellstumör	86503	86503	056
Malign Sertolicellstumör	86403	86403	066
Sertolicellstumör UNS	86401/b	86401/b	063/b
Storcellig kalcifierande Sertolicellstumör	86421/b	86401/b	063/b

Att tänka på vid registrering C62

Multipla tumörer samtidigt och över tid

- Varje primärtumör registreras var för sig. Om samma tumörtyp finns i båda testiklarna registreras var sida för sig.
- Multipla tumörer ska inte förväxlas med blandformer.
- Separat in situ tumör i samma sida som en invasiv tumör ger ingen separat registrering, men in situ tumör i motstående sida ger separat registrering.

Sidoangivelse

- Sidoangivelse är obligatoriskt för läget; 1 = höger, 2 = vänster, 9 = okänd sida.

Användning av diagnosgrund 8 (specificerad morfokod utan PAD eller cyt)

- Inte aktuellt på detta läge.

Att tänka på vid val av läge

- Om testikelns läge ej är angivet (i pung/icke nedvandrad) ska man utgå ifrån att den är belägen i pungen och registrera på läge C62.1.
- Groddcellstumörer kan förekomma på andra, extragonadala lägen, då vanligen i medellinjen såsom mediastinalt. Dessa registreras på respektive faktiskt läge (till exempel mediastinalt C38.3 och retroperitonealt C48.0).

Att tänka på vid val av morfologi

- **Utbränd tumör:** vid metastas i regionala lymfkörtlar och där den histopatologiska undersökningen visar ärr (fibrotiskt område) i testikel ska registreras med morf-kod 90801/b.
- Tumörer av teratomtyp finns i flera av undergrupperna. Teratom av postpubertal typ (åldersgräns 16 år om inte diagnosen anger typ) är i testikel alltid att betrakta som malign oavsett om de ingående vävnaderna är mogna eller omogna.
- Teratom med förekomst av så kallad somatisk cancer, det vill säga utveckling av malignitet som liknar ”vanliga” tumörer, oftast adenocarcinom i komponent av teratom har en egen kod.
- Det finns också teratom som blandformer med embryonala tumörer, dessa är alltid maligna.

Historik

- Innan 2012 registrerades de flesta testikeltumörer på läge för Testikel UNS, C62.9.
- Gulesäckstumör postpubertal kallades tidigare endodermalsinustumör.
- Under perioden 2012–2022 fanns en egenskapad kod för seminom med AFP-stegring (morf-kod 90613/0). Koden är sparsamt använd och kan ha kombinerats med diagnosgrund 8.
- Det finns många tillåtna varianter i ICD-O för teratom och synen på olika varianter har ändrats över tid. I den nuvarande klassifikationen har patientens ålder vid diagnos betydelse för klassifikationen. Mogna teratom oavsett ålder registrerades enligt ICD-O/2 med morf-kod 90801, C24/hist 823/b. Under perioden ICD-7 till och med ICD-9 registrerades samtliga postpubertala teratom hos män enligt C24/hist 826.
- Trofoblastisk tumör utgående från moderkaksbädden (PSTT) hade ingen kod i ICD-O/2 utan registrerade med koden 91043 som konstruerad kod. För moderkaksläget rekommenderades i mellantiden 91041/b. Koden 91043 har godkänts med denna klartext i ICD-O/3 sedan februari 2022 och rekommenderas för denna tumör på testikelläget i aktuell WHO-klassifikation.
- Blandad germinalcellstumör utan seminom har tidigare registrerats med morf-kod 90813. Registreras med morf-kod 90853 från och med 2023-01-01.

Klinisk överblick C62

Anatomi

Testiklarna är de manliga könskörtlarna. Dessa bildas uppe i bukhålan under fosterstadiet och vandrar ner till pungen under sista trimestern av graviditeten i normalfallet. Om nedvandringen störs retineras ena eller båda testiklarna uppe i bukhålan. En retinerad testikel utvecklas inte normalt och kommer också att ha en högre risk för tumörutveckling. Själva testikeln omges av ett hinnomslag, tunica albuginea. I testikelns parenkym finns körtelstruktur som innehåller de stamceller som bildar spermernas förstadier samt stödjeceller, sertoliceller, som också bildar hormoner som bidrar till bildningen av spermier. I vävnaden mellan sädeskanalerna finns celler som bildar manliga könshormoner samt stromala celler. Vidhängande testikeln finns testikelns adnex, vilka i princip är konfluerande gångstrukturer som samlar upp de bildade spermerna för utmognad i väntan på transport genom sädesledarna. Vid stadiindelning av testikeltumörer är det viktigt att avgöra om det finns tumörväxt som spridit sig i dessa gångar.

Tumörer

De tumörer som uppkommer i testiklarna härrör från eller liknar celler från spermatogenesisen eller hormonproduktionen, men även från stromala celler och primitiva celler (könslisceller eller embryonala). Detta skiljer sig från ovariernas tumörflora där de vanligaste tumörformerna är epiteliala. Det är också vanligt med varianter av teratom.

Det finns ett stort antal diagnoser och blandformer mellan dessa som är giltiga enligt ICD-O. I WHO-klassifikationen framförs att komplexiteten för klassifikation av testikeltumörer är större än för alla andra lokaler. Synen på tumörformerna har växlat över tid, delvis beroende på utvecklingen av immunhistokemi, men även andra biologiska insikter.

Seminom är den absolut vanligaste tumörtypen, och utgör upp mot hälften av testikeltumörerna. Det är stor skillnad i tumörbiologi och behandling mellan seminomatösa tumörer och icke seminomrelaterade tumörtyper och det är av största vikt att ställa rätt diagnos, även om de morfologiska skillnaderna ibland är små.

Testikeltumörer uppträder vanligen hos yngre män och har ingen sekundär topp i högre ålder.

Sekundär spridning sker i första hand till regionala lymfkörtelstationer enligt mönster relaterade till blodförsörjningens uppbyggnad.

På läget kan även ett antal mesenkymala tumörer samt lymfom påträffas, för dessa hänvisas till blodmalignitets kapitlen och mjukdelsläget och för kompletta listor till ICD-O/3.

Utredning och provtagning/preparat

Testikeltumör debuteras oftast som knöl i pungen. I utredningen ingår provtagning för hormonella förändringar i blodet, radiologiska undersökningar och biopsitagning eller operation. Det är vanligt att man vid operation tar en biopsi från motstående sidas testikel. I ett testikelresektat (orchidektomipreparat) ingår också bitestiklarna.

Immunhistokemiska färgningar har stor betydelse för diagnostiken.

Andra och ospecificerade manliga könsorgan C63

Kliniskt läge C63 Andra/ospec manl könsorgan	ICD-O/3.2	ICD-O/2	ICD-10	ICD-9	ICD-7
Bitestikel (epididymis)	C63.0	C63.0	C63.0	187.5	179.7
Sädesledare (ductus deferens)	C63.1	C63.1	C63.1	187.6	179.7
Pung (skrotum), hud, melanom	C63.2	C63.2	C63.2	187.7	190.5
Pung (skrotum), hud, exkl. melanom	C63.2	C63.2	C63.2	187.7	191.5
Pung (skrotum), UNS exkl. hud och tunica vaginalis	C63.2	C63.2	C63.2	187.7	179.1
Andra specificerade manliga könsorgan inkl. sädesblåsa och tunica vaginalis	C63.7	C63.7	C63.7	187.9	179.7
Överväxt till/från angränsande sublokal inom manliga könsorgan (C60–C63.7) med okänt ursprung	C63.8	C63.9	C63.9	187.9	179.9
Manliga könsorgan UNS	C63.9	C63.9	C63.9	187.9	179.9

Morfologisk typ C63 Andra/ospec manl könsorg	ICD-O/3.2	ICD-O/2	C24/hist
Bitestikel C63.0			
Adenocarcinom	81403	81403	096
Skivepitelcarcinom	80703	80703	146
Sädesledare C63.1			
Adenocarcinom	81403	81403	096
Adenoskvamöst carcinom	85603	85603	196
Skivepitelcancer	80703	80703	146
Punghud C63.2			
Adenoskvamöst carcinom	85603	85603	196
Malignt melanom UNS	87203	87203	176
Mukoepidermoitt carcinom	84303	84303	076
Nodulärt melanom (NM)	87213	87213	176

Tabellen fortsätter på nästa sida.

Morfologisk typ C63 Andra/ospec manl Könsorg	ICD-O/3.2	ICD-O/2	C24/hist
Pagets sjukdom/Morbus Paget extramammär	85423	85432	096
Skivepitelcancer	80703	80703	146
Skivepitelcancer in situ/HSIL	80772/b	80702/b	144/b
Sädesblåsa och tunica vaginalis och andra specificerade manliga könsorgan C63.7			
Adenocarcinom	81403	81403	096
Bifasiskt mesoteliom	90533	90503	776
Epitelioitt mesoteliom	90523	90503	776
Mesoteliom UNS	90503	90503	776
Sarkomatöst mesoteliom	90513	90503	776
Skivepitelcancer	80703	80703	146

Att tänka på vid registrering C63

Multipla tumörer samtidigt och över tid

- Varje primärtumör registreras var för sig.

Översättning multifokal

- **För diagnosdatum till och med 2022-12-31:** Vid flera samtidiga tumörer med samma morfologi och inom samma sublokal, ska varje tumör registreras med aktuell lägeskod och med översättning till ICD-O/2 C63.8, ICD-9 187.8, ICD-7 179.8.
- **För diagnosdatum från och med 2023-01-01:** Vid flera samtidiga tumörer med samma morfologi och inom samma lokal ska varje tumör registreras. Ingen multifokalöversättning ska göras.

Sidoangivelse

- Sidoangivelse (1 = höger, 2 = vänster, 9 = okänd sida) är obligatoriskt för bitestikel och sädesledare.

Användning av diagnosgrund 8 (specificerad morfokod utan PAD eller cyt)

- Inte aktuellt på detta läge.

Att tänka på vid val av läge

- För läge pung (skrotum) C63.2 behöver val av översättning till rätt ICD-7-kod göras; 190.5 för hudmelanom, 191.5 för övriga hudtumörer, 179.1 exkl. hud och tunica vaginalis.
- I de gångstrukturer som för de nybildade spermerna mot bitestikeln kan ovarialcancerliknande carcinom och borderline-tumörer uppträda. För koder hänvisas till Morfologitabell för Äggstock C56.

Att tänka på vid val av morfologi

- För undervarianter och diagnoser för HPV-relaterade och HPV-oberoende skivepiteltumörer hänvisas till Morfologitabellen för läge C60 Penis.
- Mesoteliala tumörer kan förekomma på läge C63.7, endast maligna varianter skall registreras.
- Adenomatoid tumör är en godartad förändring och skall inte registreras

Historik

- För mesoteliom (aktuellt för läge C63.7) registreras från och med 2016-01-01 varje tumör för sig. Fram till 2015-12-31 gjordes endast en registrering per individ.

Klinisk överblick C63

Anatomi

I läget ingår testiklarnas adnex, som bitestikeln och sädesledarna inklusive gångarna däremellan samt peritonealvecket tunica albuginea och pungen.

Tumörer

De flesta av dessa lägen har nästan aldrig primära tumörer. De olika gångstrukturerna som ingår i testikelns adnexa är sällan säten för primära tumörer och för vissa av underlägena finns inte någon tumörtyp alls angiven i klassifikationen.

På pungen kan olika hudtumörer uppkomma. Detta hudläge får ofta medicinhistorisk uppmärksamhet som den första rapporterade yrkesrelaterade cancersjukdomen då man redan på 1700-talet påvisade hudcancer hos sotare (chimney sweeps cancer), vilket blev början på insikten att exponering för ämnen från omgivningen orsakar cancer.

Utredning och provtagning/preparat

Testiklarnas adnexa ingår i testikelpreparat men bitestiklarna kan komma som egna preparat. Sädesblåsorna kan ingå i prostatektomier. Förändringar i punghud tas bort på samma sätt som andra hudlesioner.

Njure (Ren) C64

Kliniskt läge C64 Njure	ICD-O/3.2	ICD-O/2	ICD-10	ICD-9	ICD-7
Njure parenkym	C64.9	C64.0	C64	189.0	180.0
Njure UNS (klinisk diagnosgrund)	C64.9	C64.9	C64	189.6	180.9

Morfologisk typ C64 Njure	ICD-O/3.2	ICD-O/2	C24/hist
Njurcellstumörer			
Collecting duct carcinoma	83193	83123	096
Eosinofil solid och cystisk njurcancer	83113	83103	096
Klarcellig njurcancer	83103	83103	096
Klarcellig papillär njurcellstumör	83231/b	81401/b	093/b
Kromofob njurcancer	83173	83123	096
Medullär njurcancer	85103	85103	096
Mucinöst tubulärt och spolcelligt carcinom	84803	84803	096
Multilokulär cystisk njurtumör med låg malignitetspotential	83161/b	83101/b	093/b
Njurcancer med ALK-rearrangemang	83113	83103	096
Njurcancer med ELOC-mutation	83113	83103	096
Njurcancer med fumarat-dehydrogenasdefekt	83113	83103	096
Njurcancer med succinat-dehydrogenasdefekt	83113	83103	096
Njurcancer med TFE3-rearrangemang	83113	83103	096
Njurcancer med TFEB-förändring	83113	83103	096
Njurcancer relaterad till förvärvad cystsjukdom	83163	83103	096
Njurcancer relaterad till hereditär leiomyomatos och renalcellscancer (HLRCC) syndrom	83113	83103	096
Njurcancer SMARCB1-defekt medullärcancerliknande	85103	85103	096
Njurcancer SMARCB1-defekt njurcancer av annan subtyp	85103	85103	096
Njurcancer SMARCB1-defekt odifferentierad	85103	85103	096

Tabellen fortsätter på nästa sida.

Morfologisk typ C64 Njure	ICD-O/3.2	ICD-O/2	C24/hist
Njurcancer UNS	83123	83123	096
Papillär njurcancer	82603	82603	096
Renal cystisk neoplasi, multilokulär med låg malignitetspotential	83161/b	83101/b	093/b
Samplingsrörscarcinom	83193	83123	096
Tubulocystisk njurcancer	83163	83103	096
Pediatrika mesenkymala njurtumörer			
Klarcellssarkom i njure	89643	89643	796
Malign rhabdoid njurtumör	89633	89003	676
Embryonala och groddcellstumörer/ germinalcellstumörer			
Blandad germinalcellstumör	90853	90853	826
Blandad groddcellstumör	90853	90853	826
Cystiskt nefroblastom delvis dedifferentierat	89591/b	89603	886
Gulesäckstumör (yolk sac tumour)	90713	90713	826
Nefroblastom (Wilms tumör)	89603	89603	886
Neuroendokrina tumörer			
Neuroendokrin tumör NET UNS	82403	82403	086
Neuroendokrin tumör NET G1	82403	82403	086
Neuroendokrin tumör NEdT G2	82493	82403	086
Neuroendokrin tumör NET G3	82493	82403	086
Småcelligt neuroendokrint carcinom SCNEC	80413	80413	196
Storcelligt neuroendokrint carcinom LCNEC	80133	80123	196
Blandad neuroendokrin non-neuroendokrin tumör MiNEN	81543	81503	096
Blandform småcelligt neuroendokrint carcinom SCNEC och annat carcinom	80453	80413	196
Blandform storcelligt neuroendokrint carcinom LCNEC och annat carcinom	80133	80123	196

Att tänka på vid registrering C64

Multipla tumörer samtidigt och över tid

- Varje primärtumör registreras var för sig.

Sidoangivelse

- Sidoangivelse (1 = höger, 2 = vänster, 9 = okänd sida) är obligatorisk.

Användning av diagnosgrund 8 (specificerad morf-kod utan PAD eller cyt)

- **Nefroblastom/Wilms tumör hos barn under 15 år** med klinisk diagnosgrund registreras med morf-kod 89603 och diagnosgrund 8.

Att tänka på vid val av läge

- Om histopatologisk eller cytologisk diagnos saknas registrera på läge C64.9 Njure UNS (oklart om njure eller njurbäcken) i både ICD-O/2 och ICD-O/3.
- Tumör i njure med någon typ av urotelialt carcinom ska inte registreras på läge C64, registreras i stället på C65.9.

Att tänka på vid val av morfologi

- Eftersom namnen på dessa morfologiska typer är snarlika bör man observera följande:
 - Om klartexten är ”Klarcellig papillär njur(cells)tumör”, ”Klarcelligt papillärt njurcellscarcinom” eller ”Papillär klarcellig njurcellscarcinom” registreras morf-kod 83231, klarcellig papillär njurcellstumör.
 - En papillär njurcancer med klarcelligt inslag registreras med morf-kod 82603, papillär njurcancer.
 - En klarcellig njurcancer med papillärt inslag registreras med morf-kod 83103, klarcellig njurcancer.
- Det finns några metanefriska tumörer specifika för läget (adenom, adenofibrom och metanefrisk stromal tumör) som är benigna och dessa ska inte registreras.
- Anmälan rörande oklassificerbar onkocytär tumör kräver övervägande om det rör sig om låggradig eller höggradig variant. Om höggradig variant ska morf-kod 83173 användas. För låggradig variant väljs morf-kod 80101.

Historik

- Primära njurparenkymtumörer registrerades enligt ICD-O/2 på läge C64.0, ICD-9 189.0, ICD-7 180.0.
- Hypernefrom är ett äldre namn för klarcellig njurcancer. Från 2012-01-01 används morf-kod 83103 för klarcellig njurcancer.
- Nefroblastom/Wilms tumör hos barn till och med 8 år med klinisk diagnosgrund registrerades med morf-kod 80003 t.o.m. 2018-12-31.

- Nefroblastom/Wilms tumör hos barn till och med 8 år med klinisk diangosgrund registrerades med morf-kod 89603 och diagnosgrund under perioden 2019–2013. Från och med 2024 ändrades åldersvillkoret till barn under 15 år.

Klinisk överblick C64

Anatomi

Njurarnas parenkym bildas från mesenkymala knoppar under fosterstadiet och består av invecklade transportkanaler med jontransporterande epitel samt själva filtrationsenheten, glomerulus. Från filtrationsenheterna går uppsamlingsgångar som konfluerar till allt grövre strukturer. Mellanliggande finns luckert parenkym. Njurarna är omtåliga och skyddas av flera bindvävsstrukturer, dels en tät kapsel, dels en tjockare fascia samt det renala fettet.

Tumörer

Läget domineras helt av njurcellstumörer, där det nu har tillkommit underklassifikaioner relaterade till definierade molekylära förändringar. Det finns också tumörformer som tydligt härrör från gångstrukturer. Klarcellig njurcancer utgör en tydlig majoritet av tumörfallen, upp mot fyra femtedelar.

Njurcancer är ungefär dubbelt så vanligt hos män och cirka 1300 nya fall upptäcks i landet varje år. Bilaterala tumörer förekommer såväl sporadiskt som relaterat till cancerpredisponerande syndrom. Prognosen är starkt relaterad till tumörens stadium vid upptäckt.

Risikfaktorer för njurcancer är rökning och övervikt, men även cystisk njursjukdom av förvärvad typ och flera tumörpredisponerande symtom.

Njurtumörer ger ofta stillsamma symtom och upptäcks ofta sent. Många tumörer upptäcks som bifynd vid bilddiagnostisk undersökning av annan orsak. Tecken på njurtumör kan vara förändrad blodbild inklusive hög sänkereaktion och allmänna tumörsymtom som feber och viktminskning.

Utredning och provtagning/preparat

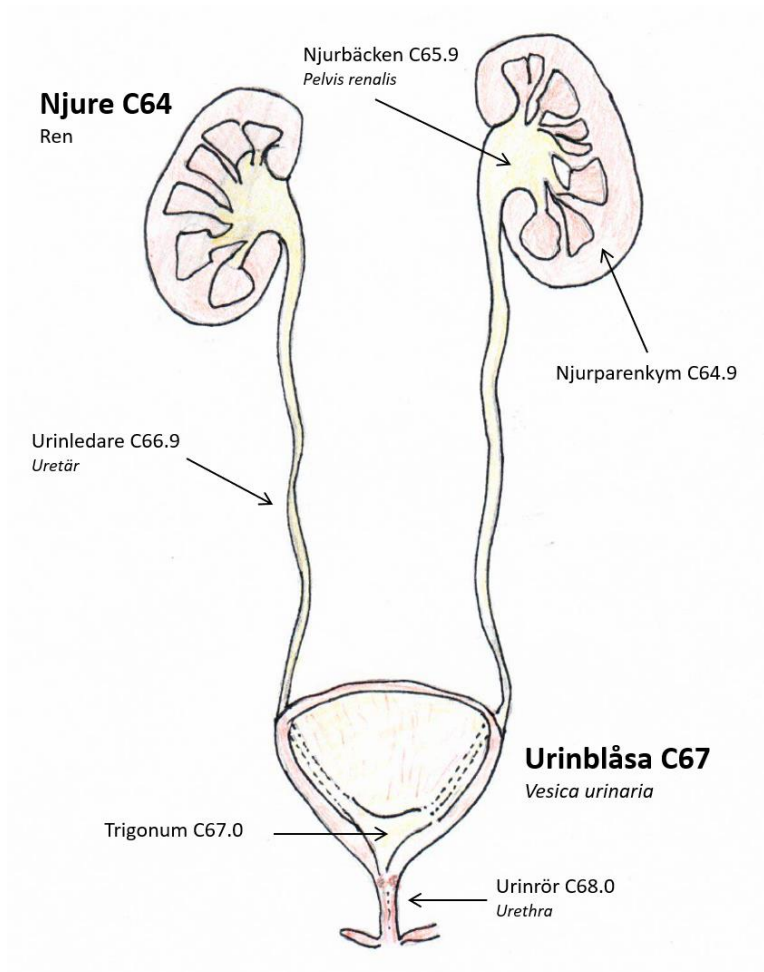
Vid misstanke om njurtumör görs specificerade bilddiagnostiska undersökningar. Ofta kan informationen från dessa vara tillräcklig för att fastställa om det rör sig om en malign tumör som skall opereras eller inte. Fettrika godartade tumörer, angiomyolipom och varianter på detta, är relativt vanligt som bifynd och kan ofta avfärdas utan ytterligare undersökning.

För tumörbildningar med svårtolkad radiologisk bild och/eller mindre diameter kan biopsi med stöd av till exempel ultraljud tagen genom hud och mjukvävnad utföras. Man använder vanligen mellannålsbiopsier som ger en histologisk diagnos. Finnålspunktion för cytologisk diagnostik kan förekomma, även den vanligen med stöd av bilddiagnostik.

Urinorgan C65–C68

Kliniskt läge	Klartext
C65	Njurbäcken (Pelvis renalis)
C66	Urinledare (Uretär)
C67	Urinblåsa (Vesica urinaria)
C68	Andra och icke specificerade urinorgan

Figur 8. Schematisk tvärsnittsbild av urinorganen föreställande: njurar, urinledare, urinblåsa och urinrör.



Källa: Socialstyrelsen

Urinvägar och Manliga könsorgan

Kliniskt läge C65 Njurbäcken	ICD-O/3.2	ICD-O/2	ICD-10	ICD-9	ICD-7
Njurbäcken UNS/Pelvis renalis	C65.9	C65.9	C65	189.1	180.1

Kliniskt läge C66 Urinledare	ICD-O/3.2	ICD-O/2	ICD-10	ICD-9	ICD-7
Urinledare (uretär)	C66.9	C66.9	C66	189.2	181.1

Kliniskt läge C67 Urinblåsa	ICD-O/3.2	ICD-O/2	ICD-10	ICD-9	ICD-7
Trigonum	C67.0	C67.0	C67.0	188.9	181.0
Blåstak	C67.1	C67.1	C67.1	188.9	181.0
Sidovägg	C67.2	C67.2	C67.2	188.9	181.0
Framvägg	C67.3	C67.3	C67.3	188.9	181.0
Bakvägg	C67.4	C67.4	C67.4	188.9	181.0
Blåshals, inre uretramynning	C67.5	C67.5	C67.5	188.9	181.0
Uretäröppning	C67.6	C67.6	C67.6	188.9	181.0
Urachus	C67.7	C67.7	C67.7	188.7	181.6
Överväxt till/från angränsande sublokal inom urinblåsa (C67) med okänt ursprung	C67.8	C67.9	C67.9	188.9	181.0
Urinblåsa UNS	C67.9	C67.9	C67.9	188.9	181.0

Kliniskt läge C68 Andra/ospec urinorgan	ICD-O/3.2	ICD-O/2	ICD-10	ICD-9	ICD-7
Urinrör (uretra, inklusive prostatiska uretra)	C68.0	C68.0	C68.0	189.3	181.2
Parauretrala körtlar	C68.1	C68.1	C68.1	189.4	181.7
Överväxt till/från angränsande sublokal inom andra och icke specificerade urinorgan (C64.9–C68.1) med okänt ursprung	C68.8	C68.8	C68.8	189.8	181.8
Urinorgan UNS	C68.9	C68.9	C68.9	189.9	181.9

Morfologisk typ C65, C66, C67, C68	pT	ICD-O/3.2	ICD-O/2	C24/hist
Cytologisk diagnos				
Misstanke om höggradiga maligna uroteliala celler (Paris 4)		81202	81203	116
Höggradiga maligna uroteliala celler (Paris 5)		81202	81203	116
Misstanke om papillära höggradiga maligna uroteliala celler (Paris 4)		81302	81203	116
Papillära höggradiga maligna uroteliala celler (Paris 5)		81302	81203	116
Maligna celler UNS/misstänkt maligna celler UNS		80001	80001	993
Urotelial tumör låg malignitetspotential				
Papillär urotelial neoplasi med låg malignitetspotential/PUNLMP (inklusive urotelialt papillom av LMP-typ)		81301/b	81203/b	111/b
Urotelialt carcinom där invasionsdjup inte kunnat bestämmas vid histologisk undersökning				
Urotelialt carcinom med papillära drag beskrivna (exofytisk förändring) låggradig	Ta	813021	81203	116
Urotelialt carcinom med papillära drag beskrivna (exofytisk förändring) höggradig	Ta	813023	81203	116
Urotelialt carcinom med papillära drag beskrivna (exofytisk förändring) grad ej angiven	Ta	813029	81203	116
Urotelialt carcinom utan papillära drag beskrivna låggradig	Tx	812021	81203	116
Urotelialt carcinom utan papillära drag beskrivna höggradig	Tx	812023	81203	116
Urotelialt carcinom utan papillära drag beskrivna grad ej angiven	Tx	812029	81203	116
Urotelialt carcinom icke-invasivt				
Icke-invasivt papillärt urotelialt carcinom, låggradigt	Ta	813021	81203	116
Icke-invasivt papillärt urotelialt carcinom, höggradigt	Ta	813023	81203	116
Icke-invasivt papillärt urotelialt carcinom grad ej angiven	Ta	813029	81203	116
Urotelialt carcinom in situ	TiS	81202	81202	114

Tabellen fortsätter på nästa sida.

Morfologisk typ C65, C66, C67, C68	pT	ICD-O/3.2	ICD-O/2	C24/hist
Urotelialt carcinom invasivt				
Urotelialt carcinom UNS	T1-T4	81203	81203	116
Jättecells-urotelialt carcinom	T1-T4	80313	80313	196
Klarcelligt (glykogenrikt) urotelialt carcinom	T1-T4	81203	81203	116
Lipidrikt urotelialt carcinom	T1-T4	81203	81203	116
Lymfoepiteliomliknande urotelialt carcinom	T1-T4	80823	80823	166
Mikropapillärt urotelialt carcinom	T1-T4	81313	81203	116
Nästbildande urotelialt carcinom	T1-T4	81203	81203	116
Plasmacytoitt urotelialt carcinom	T1-T4	81223	81203	116
Sarkomatoitt urotelialt carcinom	T1-T4	81223	81203	116
Tubulärt och mikrocystiskt urotelialt carcinom	T1-T4	81203	81203	116
Urotelialt carcinom odifferentierat	T1-T4	80203	80203	196
Urotelialt carcinom med körteldifferentiering	T1-T4	81203	81203	116
Urotelialt carcinom med skivepiteldifferentiering	T1-T4	81203	81203	116
Urotelialt carcinom med trofoblastdifferentiering	T1-T4	81203	81203	116
Adenocarcinom				
Adenocarcinom in situ/AIS	TiS	81402	81402	094
Adenocarcinom UNS	T1-T4	81403	81403	096
Adenocarcinom av blandad typ/mixed	T1-T4	83233	81403	096
Adenocarcinom enterisk typ	T1-T4	81443	81403	096
Adenocarcinom intestinal typ	T1-T4	81443	81403	096
Endometrioitt carcinom	T1-T4	83803	83803	096
Carcinom i Skenes/Cowpers och Littres körtlar (68.1)	T1-T4	81403	81403	096
Klarcelligt carcinom	T1-T4	83103	83103	096
Mucinöst adenocarcinom (C67.1 och/eller C67.7)	T1-T4	84803	84803	096
Signetringcellscarcinom	T1-T4	84903	84903	096
Urachalt carcinom (C67.7)	T1-T4	80103	80103	196

Tabellen fortsätter på nästa sida.

Morfologisk typ C65, C66, C67, C68	pT	ICD-O/3.2	ICD-O/2	C24/hist
Neuroendokrina tumörer inklusive blandformer				
Neuroendokrin tumör NET UNS		82403	82403	086
Neuroendokrin tumör NET G1		82403	82403	086
Neuroendokrin tumör NET G2		82493	82403	086
Neuroendokrin tumör NET G3		82493	82403	086
Småcelligt neuroendokrint carcinom SCNEC		80413	80413	196
Storcelligt neuroendokrint carcinom LCNEC		80133	80123	196
Blandad neuroendokrin non-neuroendokrin tumör MiNEN		81543	81503	096
Blandform småcelligt neuroendokrint carcinom SCNEC och annat carcinom		80453	80413	196
Blandform storcelligt neuroendokrint carcinom LCNEC och annat carcinom		80133	80123	196
Skivepitelcarcinom				
Skivepitelcarcinom (rent)	T1-T4	80703	80703	146
Verruköst skivepitelcarcinom	T1-T4	80513	80703	146

Att tänka på vid registrering C65–C68

Multipla tumörer samtidigt och över tid

Ny kodningsprincip från 2023 för uroteliala tumörer (morf-koder som börjar med 8120–8131, 8020, 8031, 8082):

- För vart och ett av lägena (C65, C66, C67 samt C68) kan högst sex uroteliala tumörer (i förekommande fall per sida) registreras i följande tur och ordning över tid:
 - En PUNLMP
 - Inkluderar även LMP-typ
 - En icke-invasiv, låggradig (TaG1)
 - Inkluderar även icke-invasiv grad ej angiven, TaG2/låggradig samt urotelialt carcinom med PAD där invasion ej kan bedömas, låggradigt eller grad ej angiven
 - En icke-invasiv, höggradig (TaG3)
 - Inkluderar även TaG2/höggradig, TaG2 utan angivet om hög- eller låggradig samt urotelialt carcinom med PAD där invasion ej kan bedömas, höggradigt
 - En in situ (Tis)

- En invasiv, ytlig (T1)
- En muskelinvasiv (T2–T4)
- Det ska ha gått mer än 4 månader innan man kan registrera en ny tumör. Om ny tumör rapporteras inom 4 månader ska endast den mest aggressiva tumören enligt ordningen ovan registreras, men med diagnosdatum från den första tumören.
- Den nya kodningsprincipen gäller för fall som handläggs med provtagningsdatum från 2023-01-01.

Kodningsprincip för övriga tumörformer (till exempel rena skivepitelcarcinom, rena adenocarcinom, neuroendokrina tumörer, sarkom):

- Varje primärtumör registreras var för sig.

Översättning multifokal

C67

- **För diagnosdatum till och med 2022-12-31:** Vid flera samtidigt tumörer med samma morfologi, ska en tumör registreras med aktuell lägeskod och med översättning till läge C67.8 i ICD-O/2.
- **För diagnosdatum från och med 2023-01-01:** Vid flera samtidigt tumörer med samma morfologi ska en tumör registreras. Ingen multifokalöversättning ska göras.

Sidoangivelse

- Sidoangivelse är obligatorisk för de pariga strukturerna njurbäcken och urinledare, C65 och C66. 1 = höger, 2 = vänster, 9 = okänd sida.

Användning av diagnosgrund 8 (specificerad morfokod utan PAD eller cyt)

- Inte aktuellt på dessa lägen.

Att tänka på vid val av läge

- För var och ett av lägena C65–C68 (för C65 och C66 även per sida) registreras varje läge för sig. Den övergripande UNS-koden C68.9 (Urinorgan UNS) ska inte användas.
- För cytologisk undersökning;
 - Om specifikt läges fastställts, till exempel med information från bildundersökning, registreras den specifika lägeskoden enligt klinikanmälan/remissuppgifter på B-anmälan. Annars registreras lägeskod C68.9.
 - Tänk på att ingen ny registrering ska göras om patienten tidigare har en urinblåsetumör med PAD registrerad.

- Tumör i prostatiska uretra registreras på läge C68.0.
- Urotelialt carcinom kan förekomma primärt i prostata, men är ytterst ovanligt, i första hand är urotelial tumör i prostataområdet utgången från någon del av urinvägarna och registreras på ursprungsläget. Kontrollera läget noga.

Att tänka på vid val av morfologi

- Om ”papillär” inte nämns i utlåtandet men Ta är angivet, registreras tumören med morf-kod 81302 + grad samt Ta.
- Vid icke-invasiv papillärt urotelialt carcinom: Om grad 2 anges i PAD-utlåtandet ska det registreras som höggradig (morf-kod 813023), om det inte klart uttrycks att tumören är låggradig. Registreras i så fall med morf-kod 813021.
- Om PAD finns, men invasion kan ej bedömas:
 - ”Papillär” nämns: registreras med morf-kod 81302 + grad samt Ta
 - ”Papillär” nämns inte: registreras med morf-kod 81202 + grad samt Tx
- Vid carcinom UNS: Om ”urotelial” inte nämns i utlåtandet registrera med Morf-kod 80103. Om tidigare icke-invasivt urotelialt carcinom finns registrerat ska morf-kod 81203 användas.
- Urotelialt carcinom med neuroendokrin komponent eller neuroendokrin differentiering registreras alltid som neuroendokrint carcinom oberoende av den neuroendokrina komponentens storlek.
- Angående registrering av urotelial tumör med endast cytologisk diagnostik så används bedömningsskala (Paris 1–7) där Paris 4–5 registreras, se morfologitabell. Om det sedan tidigare finns en histologisk diagnos med urotelial tumör görs ingen ny registrering för cytologi.
- På lägena kan även hematolymfoida tumörer och mjukdelstumörer förekomma. För koder hänvisas till C49 och lymfomkapitlen.

Historik

- Mellan 2012 och 2017 registrerades högst tre uroteliala tumörer på respektive läge och i följande ordning:
 - En in situ (Tis) med morf-kod 81202
 - En papillär icke invasiv (Ta) med morf-kod 81302 oavsett grad, inklusive LMP med morf-kod 81301
 - En invasiv (T1–T4) med morf-kod 81203 oavsett grad eller 81303 oavsett grad
- Mellan 2018 och 2022 registrerades högst fyra uroteliala tumörer på respektive läge och i följande ordning:
 - En in situ (Tis) med morf-kod 81202
 - En misstänkt invasiv

- En papillär icke invasiv (Ta) med morf-kod 81302 oavsett grad, inklusive LMP med morf-kod 81301
- En invasiv (T1–T4) med morf-kod 81203 oavsett grad eller 81303 oavsett grad
- Tidigare registrerades alla tumörer med urotelkomponent (oavsett storlek) som urotelialt carcinom. Detta gällde även vid neuroendokrin tumör.
- Urotelialt papillom UNS registrerades tidigare med morf-kod 81201. Registreras inte från och med 2023-01-01.
- Från 2023-01-01 ändras översättningen av PUNLMP och /b-flagga läggs till. Tidigare registrerades PUNLMP med morf-kod 81301 – 81203 – 116. En uppdatering bakåt i registret är gjord.

Klinisk överblick C65–C68

Anatomi

Urinvägarna består av njurbäckenet, det vill säga den trattformiga vidgningen av urinledarna som börjar i njurarnas hilus, urinledarna, urinblåsan och urinröret. Hela urinvägarna bekläds av en särskild sorts plattepitel som har ett övre cellager bestående av extra stora celler som kallas paraplyceller. Dessa ger en extra stor töjbarhet åt epitelet. Under finns muskellager i flera skikt. Det mesta av urinvägarna är inbäddade i mjukvävnad, men delar av urinblåsans topp är beklädd med peritonealyta.

Tumörer

Lägena domineras av uroteliala (övergångsepitel) tumörer. Dessa uppkommer genom retning av slemhinnan via en rad riskfaktorer som rökning, infektiösa tillstånd och gifter från omgivning och kost. Den vanligaste lokalen är urinblåsan. Tumörbildningen börjar med ett icke-invasivt förstadium som sedan utvecklas till invasiv tumör. Speciellt för läget är att det finns flera olika varianter av precancerösa lesioner, dels papillom vilka är godartade och ej registreringspliktiga, dels så kallat papillärt icke-invasivt urotelialt carcinom som kan vara inverterat eller inte. Vidare finns urotelialt carcinoma in situ som en egen entitet, en flack lesion med sämre prognos än de övriga precancerösa lesionerna.

WHO:s klassifikation har tagit bort en tidigare uppdelning i G1–G3 för papillära uroteliala tumörer med angivande av grad i sjätte position på koden. Emellertid rekommenderar gällande nationellt vårdprogram att man vid diagnostik anger WHO såväl enligt 1999 (med angivande av G1–G3) som 2004/2016 (låggradig och höggradig). Tidigare fanns en tumörvariant benämnd invasiv papillär urotelial tumör, denna benämning är obsolet i ICD-O/3.2.

Hur djupt tumören växer i vävnaden har avgörande betydelse för behandling och prognos. In situ förändringar (TiS) och Ta förändringar räknas till icke-invasiva tumörer och de övriga T-stadierna (T1–T4) är invasiva.

Vid tumör i urinblåsan är det vanligt med multifokala tumörer eller konfluerande tumörområden.

Det finns ett flertal undervarianter av urotelial tumör med specifika växtsätt, men dessa är inte så vanliga. Urotelial tumör med inslag av annan differentiering registreras alltid som urotelial tumör, med undantag för neuroendokrin differentiering. Det förekommer också rena former av andra carcinom, vilka kan utgå från till exempel de primitiva körtelstrukturer som finns i uretra.

Utredning och provtagning/preparat

Tumörer i urinvägarna har ofta makroskopiskt blod i urinen som första symtom, men kan upptäckas genom andra besvär som trängningar och urinläckage.

Cytologisk undersökning av lösa celler från antingen kastad eller tappad urin är vanligt i början av utredningen. För dessa provtagningsmetoder är det inte alltid möjligt att närmare bestämma ursprunget och det ospecifika läget C68.9 används. Sköljvätska kan däremot komma från en angiven specificerad del av urinvägarna och kan då registreras på detta läge. Om specifik tumörlokal finns angivet i en bildundersökning från utredningstiden är det numera tillåtet att använda denna specifika lokal för registrering av cytologiskt påvisad neoplasi.

Upprepad analys (x 3) av blåssköljvätska är vanligt i början av utredningar, men också för att följa upp patienter som tidigare haft dysplasi eller tumör. Nästa steg i en utredning är ofta cystoskopi med provtagning (biopsier) då ofta från flera lokaler om det gäller urinblåsa.

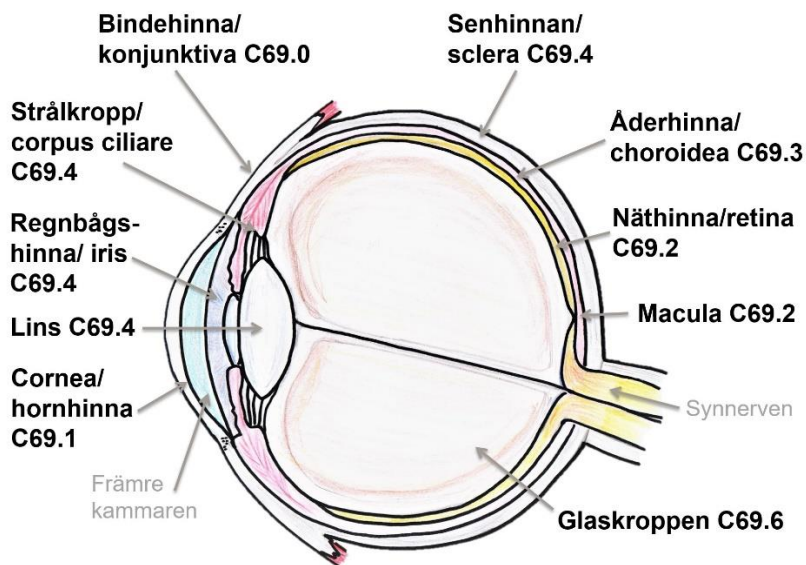
Diagnos och behandling av urinblåsetumör kan ske med slemhinneresektat av områden med ytligt invasiv tumör, till exempel genom transuretralt blåsslemhinneresektat, TUR-B. Även andra former av partiell slemhinneresektion kan användas för ytligt invasiv tumör. Urinblåseresektion är ett stort kirurgiskt ingrepp och i första hand används mer konservativa behandlingsstrategier som lokal kirurgi och medicinsk behandling.

Öga

Öga och ögonhåla samt tårkörtel och tillhörande vävnader C69

Figur 9. Schematisk tvärsnittsbild av öga.

Pilar markerar glaskroppen, synnerven, macula, näthinna, åderhinna, senhinna, bindehinna, strålkropp, regnbågshinna, lins, hornhinna samt främre kammaren.



Källa: Socialstyrelsen

Ögonläget har komplexa anatomiska förhållanden som ligger bakom uppdelningen av läge C69 i underlägen. Varje underläge har sin flora av tumörer. I figuren ovan ses en översikt över anatomin för själva ögongloben underlägena C69.0–C69.4.

Kliniskt läge C69	ICD-O/3.2	ICD-O/2	ICD-10	ICD-9	ICD-7
Bindehinna (konjunktiva)	C69.0	C69.0	C69.0	190.3	192.3
Hornhinna (cornea)	C69.1	C69.1	C69.1	190.4	192.7
Näthinna (retina)	C69.2	C69.2	C69.2	190.5	192.0
Åderhinna (choroidea)	C69.3	C69.3	C69.3	190.6	192.0
Regnbågshinna (iris), strålkropp (corpus ciliare) samt ögonglob (bulb)	C69.4	C69.4	C69.4	190.0	192.0
Tårsäck och tårkanal	C69.5	C69.5	C69.5	190.7	192.7

Tabellen fortsätter på nästa sida.

Öga

Kliniskt läge C69	ICD-O/3.2	ICD-O/2	ICD-10	ICD-9	ICD-7
Tårkörtel	C69.5	C69.5	C69.5	190.2	192.2
Ögonhåla (orbita)	C69.6	C69.6	C69.6	190.1	192.2
Överväxt till/från angränsande sublokal inom (C69) med okänt ursprung	C69.8	C69.9	C69.8	190.9	192.9
Öga UNS	C69.9	C69.9	C69.9	190.9	192.9
Vid flera samtidiga tumörer med samma morfologi och inom samma sublokal skall varje tumör registreras med aktuell ICD-O/3.2 kod med följande översättning		C69.8	C69.8	190.8	192.8

Morfologisk typ Bindehinna C69.0	ICD-O/3.2	ICD-O/2	C24/hist
Epiteliala tumörer			
Adenoskvamöst carcinom	85603	85603	196
HSIL/Höggradig intraepitelial skivepitellesion	80772/b	80702/b	144/b
Mukoepidermoitt carcinom	84303	84303	076
Sebaceöst adeno/carcinom	84103	84103	046
Skivepitelcarcinom			
Basaloitt skivepitelcarcinom	80833	80703	146
Hornbildande skivepitelcarcinom	80713	80703	146
Keratiniserande skivepitelcarcinom	80713	80703	146
Keratoakantom	80713	80703	146
Skivepitelcarcinom av keratoakantomtyp	80713	80703	146
Skivepitelcarcinom in situ med oklar invasion	80762/b	80702/b	144/b
Spolcelligt skivepitelcarcinom	80743	80703	146
Melanocytära tumörer			
Malignt melanom UNS	87203	87203	176
Malignt melanom utan PAD, diagnosgrund 8	87203	87203	176
Malignt melanom in situ	87202/b	87202/b	174/b
Nodulärt melanom (NM)	87213	87213	176

Tabellen fortsätter på nästa sida.

Morfologisk typ Bindehinna C69.0	ICD-O/3.2	ICD-O/2	C24/hist
Mjukdelstumörer med typiska manifestationer på läget			
Alveolärt rhabdomyosarkom	89203	89203	676
Angiosarkom	91203	91203	506
Kaposi sarkom	91403	91403	566
Leiomyosarkom UNS	88903	88903	666
Rhabdomyosarkom UNS	89003	89003	676
Rhabdomyosarkom, embryonalt UNS (inklusive botryoid och anaplastisk typ)	89103	89103	676
Pleomorft rhabdomyosarkom, adult typ	89013	89003	676
Spolcelligt rhabdomyosarkom	89123	89003	676

Morfologisk typ Cornea C69.1	ICD-O/3.2	ICD-O/2	C24/hist
Adenoskvamöst carcinom	85603	85603	196
HSIL/Höggradig intraepitelial skivepitellesion	80772/b	80702/b	144/b
Mukoepidermoitt carcinom	84303	84303	076
Sebaceöst adeno/carcinom	84103	84103	046

Morfologisk typ Näthinna och pigmentepitel C69.2	ICD-O/3.2	ICD-O/2	C24/hist
Neurosensorisk retina			
Astrocytom UNS	94003	94003	475
Retinoblastom UNS utan PAD, diagnosgrund 8	95103	95113	436
Retinoblastom UNS	95103	95113	436
Retinala pigmentepitelet			
Adenocarcinom i retinalt pigmentepitel	81403	81403	096

Morfologisk typ Åderhinna C69.3	ICD-O/3.2	ICD-O/2	C24/hist
Uveala melanom			
Blandat spolcelligt och epitelioitt uvealt melanom	87703	87203	176
Epitelioitt uvealt melanom	87713	87203	176
Spolcelligt uvealt melanom typ A	87733	87203	176
Spolcelligt uvealt melanom typ B	87743	87203	176
Spolcelligt uvealt melanom UNS	87723	87723	176
Uvealt melanom utan PAD, diagnosgrund 8	87203	87203	176

Morfologisk typ Regnbågshinna (iris), strålkropp (corpus ciliare) samt ögonglob C69.4	ICD-O/3.2	ICD-O/2	C24/hist
Regnbågshinnan			
Malignt melanom i iris	87203	87203	176
Malignt melanom utan PAD, diagnosgrund 8	87203	87203	176
Strålkropp			
Adenocarcinom i ciliarkropp	81403	81403	096
Malignt medulloepiteliom,	95013	94703	436
Teratoitt medulloepiteliom	95023	94703	436
Uvealt melanom	87203	87203	176

Morfologisk typ Tårkörtel, tårsäck och tårkanal C69.5	ICD-O/3.2	ICD-O/2	C24/hist
Acinärzellscarcinom	85503	85503	066
Adenoarcinom ex/ur pleomorft adenom	89413	89403	046
Adenocarcinom i tårkörtel	81403	81403	096
Adenoidcystiskt carcinom	82003	82003	056
Adenoskvamöst carcinom	85603	85603	196
Carcinosarkom	89803	89803	896
Epitelialt-myoepitelialt carcinom	85623	85623	196
Icke-keratiniserande skivepitelcarcinom	80723	80703	146
Intraduktalt carcinom UNS/låggradigt	85002/b	85002/b	094/b

Tabellen fortsätter på nästa sida.

Morfologisk typ Tårkörtel, tårsäck och tårkanal C69.5	ICD-O/3.2	ICD-O/2	C24/hist
Lymfoepitelialt carcinom	80823	80823	166
Malignt melanom UNS	87203	87203	176
Malignt pleomorft adenom	89413	89403	046
Mukoepidermoitt carcinom	84303	84303	076
Myoepitelialt carcinom	89823	85623	196
Onkocytärt carcinom	82903	82903	096
Sekretoriskt carcinom	85023	81403	096
Skivepitelcarcinom	80703	80703	146

Att tänka på vid registrering C69

Multipla tumörer samtidigt och över tid

- Varje primärtumör registreras var för sig.
- Kaposis sarkom registreras endast en gång enligt regel 4.1 för multipla primärtumörer enligt WHO ICD-O/3.2.

Översättning multifokal

- **För diagnosdatum till och med 2022-12-31:** Vid flera samtidiga tumörer med samma morfologi och inom samma sublokal, ska varje tumör registreras med aktuell lägeskod och med översättning till läge ICD-O/2 C69.8, ICD-9 190.8 och ICD-7 192.8.
- **För diagnosdatum från och med 2023-01-01:** Vid flera samtidiga tumörer med samma morfologi ska varje tumör registreras. Ingen multifokalöversättning ska göras.

Sidoangivelse

- Sidoangivelse är obligatorisk för läget; 1 = höger, 2 = vänster, 9 = okänd sida.

Användning av diagnosgrund 8 (specificerad morf-kod utan PAD eller cyt)

- **Malignt melanom i öga** som enbart är kliniskt diagnostiserat registreras med morf-kod 87203 och diagnosgrund 8.
- **Retinoblastom hos barn under 15 år** som enbart är kliniskt diagnostiserat registreras med morf-kod 95103 och diagnosgrund 8.

Att tänka på vid val av läge

- Cornea C69.1 är ett ovanligt läge för tumörer på grund av sin cellfattighet.
- Hudtumör på ögonlock registreras på läge C44.1.
- Tumör i ögats kranialnerv registreras på läge C72.3.
- Ögonmeningiom registreras på läge C70.9.

Historik

- Malignt melanom i öga med klinisk diagnosgrund registrerades med morf-kod 80003 till och med 2011-12-31.
- Retinoblastom hos barn till och med 5 år med klinisk diagnosgrund registrerades med morf-kod 80003 till och med 1998-12-31. Från 2024 utökades åldersvillkoret till barn under 15 år.
- Ögonmeningiom har tidigare registrerats på läget (ICD-O/2).

Klinisk överblick C69

Anatomi

Ögonhålan, **orbita**, är en snarast pyramidformad håla med basen framåt och övriga sidor begränsade av ben från ansiktets och skallens skelett. Hålan innehåller förutom själva ögongloben stödjevåvnader, musklerna som ger ögats rörlighet, nerver och kärl. Ögat ligger inbäddat i en till ögonhålan hörande fettkudde, den orbitala fettkroppen. Centrala nerver och kärl passerar in i orbita genom perforationer i det omgivande benet.

Till ögats adnexa räknas tårkörteln, tårsäcken och tårkanalerna samt ögonlocken och deras beklädnader och körtlar. Tårkörteln, belägen lateralt lite över ögat har en orbital del och en lite ytligare del samt en körtelgång. Medialt finns tårkanalerna, en i varje ögonlock, samt tårsäcken och dess gång till näshålan. I ögonvrån finns den så kallade karunkeln en liten hudliknande knopp som egentligen hör till tårapparaten.

Ögonlocken är på utsidan beklädda med ordinär hud från vilken hudtumörer, i synnerhet sådana typiska för solexponerad hud, kan förekomma. Dessa tumörer registreras på hudläge C44.1.

Vid ögonlocksranden fäster ögonfransar och ögonlockens körtlar, tarsalkörtlarna eller Meibomska körtlarna, som mynnar där. Ögonlockens insida bekläds av det slemhinnebeklädda omslagsveck av bindväv som kallas bindehinna eller **konjunktiva** och det inre omslagsvecket är ytbeklädnaden på ögonglobens vita del. Konjunktivan är beklädd med ett oförhornat skivepitel som innehåller mucinproducerande celler i varierande antal.

Öga

Själva ögonglobens yttersta begränsning utgörs av bindvävsskikt, den anteriora genomskinliga hornhinnan, **cornea**, och i övriga delar den vitaktiga senhinnan sclera.

Bakom hornhinnan finns ett hålrum, den främre kammaren, sedan den färgade regnbågshinnan, **iris**, som består av bindväv och glatt muskulatur samt melanocyter som producerar det pigment som ger ögonfärgen. Centralt i iris finns ett hål som ljuset går igenom för att träffa linsen, pupillen. Linsen som väsentligen är acellulär hänger i en trådapparat som kallas strålkroppen, **corpus ciliare**, och som kan spännas av den ringformiga ciliarmuskeln. Dessa delar utgör i praktiken ögats främre tredjedel och kallas ibland för främre segmentet.

I ögonglobens bakre delar följer åderhinnan, **choroidea** under senhinnan och sedan näthinnan, **retina** som ligger mot hålrummet som kallas bakre ögonkammaren. Hålrummet utfylls av glaskroppen, corpus vitreous, en geleaktig massa som också bidrar till brytning av ljuset.

I ögats posteriora del infäster nervus opticus, ögats kranialnerv via en nervdisk som ofta kallas papillen. Notera att tumörer in dessa delar av ögat skall registreras på andra lägen. Gliom utgående från nervus opticus registreras på läge C72.3 och meningiom registreras på läge C70.9.

Näthinnan är en komplex flerlagrad struktur som har sitt embryologiska ursprung från neuroectodermet. Det innersta lagret utgörs av retinalt pigmentepitel som följs av flera lager av neuroretina uppbyggd av såväl gliala som neuronala celler av olika typer. Retina är också väl vaskulariserad. I princip förekommer i retina primära tumörer av glialt-, neuronalt-, pigmentepitel- samt vaskulärt ursprung.

Uvea eller uvealtrakten är ett samlingsbegrepp för ögats vaskulära mellersta skikt. I uvea ingår regnbågshinnan, strålkroppen och åderhinnan. I klinisk verksamhet används ofta indelningen ögats främre och bakre segment. Det främre utgörs av den främre tredjedelen med hornhinnan, främre kammaren, regnbågshinnan och ciliarkroppen, och det bakre näthinna och glaskropp.

Tumörer

Metastaser förekommer på läget, och då vanligen i den uveala delen av ögat. Epidemiologiskt är det den vanligaste formen av malignitet intraokulärt, men dessa opereras sällan och undersöks därmed sällan histologiskt.

Bindehinna (konjunktiva) och karunkel C69.0

Läget domineras av varianter av skivepiteltumörer utgående från den oförhornade slemhinneytan. Även melanocytära tumörer är vanliga.

Varianter av benigna nevi är relativt vanliga men registreras inte. Begreppet dysplastiskt nevus torde inte vara relevant för lokalen.

Hematolymfoida tumörtillstånd förekommer, dessa kodas i enlighet med instruktionerna i Lymfomkapitlet. Mjukdelstumörer inklusive vaskulära tumörer samt tumörer från perifera nerver förekommer och tumörer med typiska manifestationer på läget är med i listan nedan. Onkocytom finns på läget men är benigna och uppfyller inte här registreringskriterierna. I viss mån tumörliknande, men icke-neoplastiska missbildningar, så kallade hamartomatösa lesioner och choristom förekommer. Dessa skall inte registreras.

Näthinna (retina) C69.2

Från näthinnans olika delar uppkommer såväl neuronalt präglade tumörer som pigmentcellstumörer från det retinala pigmentcellsepitelet.

Från den neurosensoriska delen utgår de primitiva retinalcellstumörerna retinoblastom och retinom/retinocytom där den senare är benign och skall inte registreras. Retinoblastom förekommer främst hos barn. Lite mindre än hälften av fallen ses hos individer med en mutation i en tumörsuppressorgen. Dessa individer utvecklar oftast bilaterala tumörer. I tidigare kodningsinstruktioner rekommenderas koder för flera olika varianter av retinoblastom men i aktuell WHO-klassifikation används endast grundkoden. I TNM-stadiet enligt 8:e utgåvan ingår däremot genetiskt status ärfthighetsstatus (H) som en viktig faktor för prognos och uppföljning.

I näthinnan finns också gliala celler och primära astrocytom kan förekomma. I synnerhet hos individer med de ärftliga åkommorna tuberös skleros eller neurofibromatos ses hamartomatösa astrocytom. Båda dessa lesioner kodas som astrocytom UNS. Dessa får inte förväxlas med gliom som hör till synnerven, opticusgliom, vilka registreras på läge C72.3. Hemangioblastom och hemangiom kan förekomma men skall inte registreras.

Hematolymfoida tumörtillstånd förekommer, dessa kodas i enlighet med instruktionerna i Lymfomkapitlet.

Åderhinna (choroidea) C69.3

I åderhinnan uppkommer melanocytära tumörer, dels melanom, dels nevi och melanocytär hyperplasi, där de senare inte registreras. Vidare förekommer nervcells- och nervskiderelaterade godartade tumörer samt hemangiom och osteom vilka inte registreras.

Hematolymfoida tumörer förekommer på läget och registreras enligt anvisningarna i Lymfomkapitlet.

Regnbågshinna (iris) samt strålkropp och ögonglob C69.4

I regnbågshinnan uppkommer melanom. På läget förekommer ett flertal godartade, icke-registreringspliktiga förändringar inklusive och godartade nevi och melanocytos, Lischnodulus en hamartomatös bildning som hör till neurofibromatos, samt pigmenterade och opigmenterade cystor.

Histiocytoser kan manifesteras i iris, för kodning hänvisas till kapitlet om Hematopoetiska och Retikuloendoteliala systemet. Även i strålkroppen förekommer melanom, kallade uvealt melanom. I såväl pigmenterat som icke-pigmenterat ciliärt epitel kan adenocarcinom uppkomma. Godartade epitelproliferationer som inte skall registreras inbegriper hyperplasi och adenom.

Medulloepiteliom i strålkroppen är en för lokalen primär embryonal tumör som liknar komponenter från det tidiga ögonanlaget. Det finns en benign och en malign variant där indelningen är problematisk och den histologiska bilden stämmer dåligt med klinisk prognos för tumören. Den teratoida varianten innehåller andra komponenter av embryonalt präglad vävnad.

I strålkroppen förekommer också leiomyom, schwannom och glioneurom, vilka inte skall registreras.

Tårkörtel, tårsock och tårkanal C69.5

Tårkörtelns tumörflora är liknande den som ses i kroppens övriga sekretoriska körtlar (spottkörtlar). Bilden domineras av epiteliala tumörer från körtelns producerande del, acinus, var det också finns myoepiteliala celler, samt gångarnas epitel.

Sekretoriskt carcinom kan också kallas bröstkörtelliknande sekretoriskt carcinom på den här lokalen.

Whartins tumör/adenolymfom är en benign tumör som inte skall registreras.

Metastaser till tårkörtlarna förekommer, men är ovanligt. Ett carcinom på platsen är alltså vanligen primärt.

I tårkanalerna, tårsocken och den tårsockens utförsgång till nashålan uppkommer främst maligna tumörer i epitelet från en pre-existerande godartad förändring, som ett papillom. Skivepitelcarcinom är den vanligaste maligna tumören på platsen. Även här har associering med HPV-infektion visats för en andel av tumörerna, men HPV-status ingår inte i klassifikationen i nuläget.

I gångstrukturerna och tårsocken kan inverterade näspapillom/Schneider tumörer förekomma. Dessa är registreringspliktiga om primärloken är nashåla.

Malignt melanom kan förekomma i gångstrukturen som primär tumör.

Öga

På lokalen förekommer även hematolymfofoida tumörmanifestationer, för dessa hänvisas till lymfomkapitlet för kodning.

Utredning och provtagning/preparat

Tumörer i ögats ytliga delar debuterar ofta som en lite yttlig lesion som kan vara irriterande för ögat, störa synfältet eller påverka tårflödet. Tumörer i ögats djupa delar orsakar synstörningar av olika typer samt vid större massa trycksymtom. Yttliga förändringar kan biopsieras och tas bort i sin helhet. Djupt belägna eller invasiva tumörer opereras genom att hela ögongloben tas bort, så kallad enukleation. Viss ögonpatologi är nationellt centraliserad till St Eriks Ögonsjukhus som har en egen liten patologiavdelning. Vissa ögontumörer är ofta bilaterala, i synnerhet de som har genetisk bakgrund.

Centrala nervsystemet samt hypofys och talkottkörtel

Kliniskt läge	Klartext
C70	Hjärnhinnor och Ryggmärgshinnor (Meningier)
C71	Storhjärna (Cerebrum)
C72	Ryggmärgen, Hjärnnerver och andra delar av centrala nervsystemet
C75.1	Hypofys inklusive Rathkes ficka
C75.2	Hypofysgång (ductus craniopharyngealis)
C75.3	Talkottkörtel (corpus pineale)

Övriga lägen för C75 återfinns i kapitlet om Endokrina organ.

Lägen som betraktas som separata lägen enligt ENCRs rekommendationer samt lateralitetsregler

Nya riktlinjer för kodning av CNS-tumörer har fastställts av ENCR och dessa har godkänts för att appliceras på alla fall som handläggs från och med 2025-01-01. Se även dokumentet CNS-tumörer, Kodning och registrering i CanINCA.

Sammanfattningsvis innehåller riktlinjerna diagnostiska tumörgrupper, beskrivning av grader, grupperingar av lägen som skall betraktas som en lägesgrupp samt regler för när och hur lateralitet kan och skall registreras. Morfologigrupperna och lägesgrupperna ger att vid ny diagnos av tumör inom samma såväl diagnos och läges-grupp skall ingen ny registrering genereras men om graden är högre än tidigare kan en progressionspost göras. Tumörer i samma lägesgrupp men olika morfologigrupper genererar separata registreringar, och likaså tumörer i samma morfologigrupp men olika lägesgrupper.

Nedan finns en tabell som ger en översikt över vilka underlägen som utgör lägesgrupper och vilka underlägen som är aktuella för sidoangivelser. Notera att högersidiga respektive vänstersidiga kranialnerver är separata lägesgrupper. Tumörgrupp och möjliga grader anges i morfologitabellerna för de tumörtyper där detta är relevant.

Tabell över lägesgrupper och sidoangivelser CNS-tumörer.

Lägesgrupp	Underlägen	Klartext	Sidoangivelser			
			Vänster	Höger	Medellinje	Bilateral
Hjärn- och ryggmärgshinnor	C70.0	Hjärnhinnor	N/A	N/A	N/A	N/A
	C70.1	Ryggmärgshinnor	N/A	N/A	N/A	N/A
	C70.9	Hjärn- och ryggmärgshinnor UNS	N/A	N/A	N/A	N/A
Storhjärna parenkym	C71.0	Storhjärna	Vänster storhjärnshalva	Höger storhjärnshalva	Stor-hjärnans centrala strukturer	Vänster OCH höger storhjärnshalva
	C71.1	Frontallob	Vänster frontallob	Höger frontallob	N/A	Vänster OCH höger frontallob
	C71.2	Temporallob	Vänster temporallob	Höger temporallob	N/A	N/A
	C71.3	Parietallob	Vänster parietallob	Höger parietallob	N/A	N/A
	C71.4	Occipitallob	Vänster occipitallob	Höger occipitallob	N/A	Vänster OCH höger frontallob

Tabellen fortsätter på nästa sida.

Lägesgrupp	Underlägen	Klartext	Sidoangivelser			
			Vänster	Höger	Medellinje	Bilateral
Ventriklar	C71.5	Sidoventriklarna samt tredje ventrikeln med deras plexus choroideus	Vänster sidoventrikel	Höger sidoventrikel	Tredje ventrikeln	N/A
Lillhjärna och hjärnstam	C71.6	Lillhjärna	N/A	N/A	N/A	N/A
	C71.7	Hjärnstam inklusive fjärde ventrikeln med plexus choroideus	N/A	N/A	N/A	N/A
Ej relevanta för separata lägen	C71.8	Hjärnbalken	N/A	N/A	Hjärn-balken	Fjärilsgliom
	C71.9	Hjärna UNS och intrakraniellt läge	Vänster hjärnhalva	Höger hjärnhalva	Hjärnans medellinje	Vänster OCH höger hjärnhalva
Ryggmärg/cauda equina	C72.0	Ryggmärg	N/A	N/A	N/A	N/A
	C72.1	Cauda equina	N/A	N/A	N/A	N/A
HÖGER och VÄNSTER kranialnerv (separata grupper)	C72.2	Luktnerve inklusive luktblub	Vänster luktnerv	Höger luktnerv	N/A	Bilaterala tumörer registreras som två tumörer
	C72.3	Synnerv inklusive synnervskorsningen	Vänster synnerv	Höger synnerv	Synnervskorsningen	Bilaterala tumörer registreras som två tumörer

Tabellen fortsätter på nästa sida.

Lägesgrupp	Underlägen	Klartext	Sidoangivelser			
			Vänster	Höger	Medel-linje	Bilateral
	C72.4	Hörselnerven	Vänster hörselnerv	Höger hörselnerv	N/A	Bilaterala tumörer registreras som två tumörer
	C72.5	Kranialnerv UNS	Vänstersid kranialnerv UNS	Högersidig kranialnerv UNS	N/A	Bilaterala tumörer registreras som två tumörer
Ej relevanta för separata lägen	C72.8	Överväxt till/från angränsande sublokal med okänt ursprung inom C70-C72.5	N/A	N/A	N/A	N/A
	C72.9	Centralt nervsystem UNS inklusive epiduralrum	N/A	N/A	N/A	N/A
Hypofys och hypofysgång	C75.1	Hypofys inklusive Rathkes ficka	N/A	N/A	N/A	N/A
	C75.2	Hypofysgång	N/A	N/A	N/A	N/A
Talkottkörtel	C75.3	Talkottkörtel	N/A	N/A	N/A	N/A

N/A = inte tillämplig

Hjärnhinnor och Ryggmärgshinnor (Meningier) C70

Kliniskt läge C70	ICD-O/3.2	ICD-O/2	ICD-10	ICD-9	ICD-7
Hjärnhinnor	C70.0	C70.0	C70.0	192.1	193.0
Ryggmärgshinnor	C70.1	C70.1	C70.1	192.3	193.1
Hinnor UNS	C70.9	C70.9	C70.9	192.9	193.9

Morfologiska tabeller hörande till läge C70

- Meningiom
- Mesenkymala icke-meningoteliala tumörer av relevans för CNS
- Melanocytära tumörer i hinnor

Meningiom

Meningiom					
Morfologisk typ C70	ENCR-grupp; WHO-grupp	WHO Grad	ICD-O /3.2	ICD-O /2	C24 /hist
Anaplastiskt meningiom	Meningiom	3	95303	95303	466
Angiomatöst meningiom	Meningiom	1	95340	95300	461
Atypiskt meningiom	Meningiom	2	95391	95300	461
Chordoitt meningiom	Meningiom	2	95381	95300	461
Fibröst meningiom	Meningiom	1	95320	95300	461
Klarcelligt meningiom	Meningiom	2	95381	95300	461
Lymfoplasmocytrikt meningiom	Meningiom	1	95300	95300	461
Malignt meningiom	Meningiom	3	95303	95303	466
Meningiom UNS	Meningiom	1	95300	95300	461
Meningotelialt meningiom	Meningiom	1	95310	95310	461
Metaplastiskt meningiom	Meningiom	1	95300	95300	461
Mikrocystiskt meningiom	Meningiom	1	95300	95300	461
Papillärt meningiom	Meningiom	3	95383	95303	466
Psammomatöst meningiom	Meningiom	1	95330	95330	461
Rhabdoitt meningiom	Meningiom	3	95383	95303	466
Sekretoriskt meningiom	Meningiom	1	95300	95300	461
Transitionellt meningiom	Meningiom	1	95370	95300	461

Mesenkymala icke-meningoteliala tumörer

Mesenkymala icke-meningoteliala tumörer av relevans för CNS					
Morfologisk typ C70	ENCR-grupp; WHO-grupp	WHO Grad	ICD-O /3.2	ICD-O /2	C24 /hist
Arteriovenös malformation/hemangiom	N/A	0	91230	91200	501
CIC-rearrangerat sarkom	N/A	N/A	93673	92603	756
Hemangioblastom	N/A	1	91611	91611	511
Hemangiom UNS	N/A	0	91200	91200	501
Kapillärt hemangiom	N/A	0	91310	91200	501
Kavernöst hemangiom	N/A	0	91210	91200	501
Kordom (C41)	N/A	N/A	93703	93703	886
Lipom	N/A	0	88500	88500	721
Primärt intrakraniellt sarkom DICER1-muterat	N/A	N/A	94803	89003	676
Solitär fibrös tumör SFT/hemangiopericytom	N/A				
grad 1		1	88150	80000	991
grad 2		2	88001	88001	793
grad 3		3	88153	88003	796

Melanocytära tumörer

Melanocytära tumörer av relevans för CNS					
Morfologisk typ C70	ENCR-grupp; WHO-grupp	WHO Grad	ICD-O /3.2	ICD-O /2	C24 /hist
Meningeal melanocytos	Melanom	N/A	87280	87200	171
Meningeal melanomatos	Melanom	N/A	87283	87203	176
Meningealt melanomacytom	Melanom	N/A	87281	87201	173
Meningealt melanom	Melanom	N/A	87203	87203	176

Att tänka på vid registrering C70

Multipla tumörer samtidigt och över tid

- I och med ENCRs nya regler för kodning och registrering av CNS-tumörer som gäller från 2025-01-01 ändras registreringen av tumörer i meningierna. För detaljer hänvisas till Separat dokument av kodning och registrering av CNS-tumörer. I korthet gäller för meningiom:
 - Hela läge C70 är att betrakta som en lokal för kodningsprinciperna.
 - Samtliga meningiomtyper hör till en morfologigrupp.
 - Endast en registrering per individ, läge och morfologigrupp görs över tid.
 - Vid tumör med högre grad men samma läge och morfologigrupp ska registrering med flagga för progress göras.
 - En patient som tidigare har meningiom registrerat på läge C70 och av samma grad får alltså ingen ny registrering.
 - En patient som tidigare har meningiom registrerat på läge C70 och som diagnostiseras med en tumör av högre grad får registrering som progress.
- Mesenkymala icke-meningoteliala och hematolymfoida tumörmanifestationer i hinnlägena omfattas inte av kodningsreglerna för CNS-tumörer utan sedvanliga kodningsprinciper gäller för dessa typer.

Översättning multifokal

- Inte aktuellt på detta läge.

Användning av diagnosgrund 8 (specificerad morf-kod utan PAD eller cyt)

- **Meningiom UNS** som endast är kliniskt diagnostiserat registreras med morf-kod 95300 och diagnosgrund 8.
- **Atypiskt meningiom** som endast är kliniskt diagnostiserat registreras med morf-kod 95391 och diagnosgrund 8.
- **Anaplastiskt/malignt meningiom** som endast är kliniskt diagnostiserat registreras med morf-kod 95303 och diagnosgrund 8.

Att tänka på vid val av morfologi

- Grad är viktigare än subtyp. Vid val av kod är det därför viktigast att koda så att den högsta graden angiven i utlåtandet framgår.

Att tänka på vid val av läge

- ICD-O publikationen ”Lila boken” ger god vägledning för val av läge för detaljerade anatomiska strukturer för CNS-området, se denna vid

oklarheter. Vissa begrepp är populära i det kliniska språket. Alla storhjärnans kärnor som exempelvis thalamus ingår i Cerebrum C71.0, så även insula som är en del av hjärnbarken.

- Meningiom utgångna från synnervens nervskida, opticusmeningiom, registreras på läge C70.9
- De gällande rekommendationerna från ENCR ger detaljerade instruktioner om vilka delar av CNS som skall betraktas som separata lägen vid ställningstagande till om ny registrering skall göras. Se separat dokument om kodning och registrering av CNS-tumörer samt tabell i början av kapitlet.

Historik

- Hemangiopericytom UNS registrerades tidigare med kod 91501 – 91501 – 533 och hemangiopericytom malignt registrerades tidigare med kod 91503 – 91503 – 536. Ändringen genomfördes 2020.
- Meningiom med endast radiologisk diagnos registrerades med morf-kod 80000, 80001 eller 80003 till och med 2017-12-31.
- Fram till tumörer med diagnosdatum före 2025-01-01 användes nedanstående regler för registrering av meningiom över tid.
 - Meningiom grad I respektive II kan endast registreras en gång per individ.
 - Meningiom grad III kan registreras flera gånger per individ, över tid och samtidigt om det är flera platser som opereras samtidigt.
 - Meningiom grad I–III kan registreras utan inbördes tidsordning.
 - Notera att detta gäller per vardera av lägena C70.0 och C70.1

Hjärna (Cerebrum) C71 och Ryggmärgen, Kranialnerver och andra delar av centrala nervsystemet C72

Kliniskt läge C71	Ingående strukturer	ICD-O /3.2	ICD-O /2	ICD-10	ICD-9	ICD-7
Storhjärna (cerebrum)	Storhjärnans halvor och medellinje-strukturer ovan hjärnbryggan, såväl grå (bark och kärnor) samt vit substans	C71.0	C71.0	C71.0	191.7	193.0
Frontallob		C71.1	C71.1	C71.1	191.1	193.0
Temporallob		C71.2	C71.2	C71.2	191.2	193.0
Parietallob		C71.3	C71.3	C17.3	191.3	193.0
Occipitallob		C71.4	C71.4	C71.4	191.4	193.0
Sidoventriklarna (pariga) samt tredje ventrikeln (solitär) med deras plexus choroideus	Hela ventrikelsystemet inklusive dess ependym ovan hjärnstammen	C71.5	C71.5	C71.5	191.5	193.0
Lillhjärna (cerebellum)		C71.6	C71.6	C71.6	191.6	193.0
Hjärnstam, inklusive fjärde ventrikeln med plexus chorioideus	Förlängda märgen/medulla oblongata, hjärnbryggan/pons, fjärde ventrikeln och dess plexus choroideus	C71.7	C71.7	C71.7	191.7	193.0
Corpus callosum	Hjärnbalken, den vita substansen som förbinder storhjärnshalvorna	C71.8	C71.7	C71.0	191.7	193.0
Överväxt till/från angränsande sublokal inom C71 med okänt ursprung		C71.8	C71.9	C71.9	191.9	193.0
Hjärna UNS inklusive intrakraniellt läge	Ospecificerat läge i hjärnan inklusive ospecifikt läge intrakraniellt innefattande skallgroparna	C71.9	C71.9	C71.9	191.9	193.0

Tabellen fortsätter på nästa sida.

Kliniskt läge C72	ICD-O /3.2	ICD-O /2	ICD-10	ICD-9	ICD-7
Ryggmärg (medulla spinalis, hela strukturen)	C72.0	C72.0	C72.0	192.2	193.1
Cauda equina (nedre delen/"hästsvansen)	C72.1	C72.1	C72.1	192.2	193.1
Luktnerf (nervus olfactorius) inkl. luktbulb (bulbus olfactorius)	C72.2	C72.2	C72.2	192.0	193.0
Synnerv (nervus opticus) inkl. synnervskorsning (chiasma opticum)	C72.3	C72.3	C72.3	192.4	192.1
Balans och hörselnerv (nervus vestibulococlearis)	C72.4	C72.4	C72.4	192.0	193.0
Kranialnerf UNS	C72.5	C72.5	C72.5	192.0	193.0
Överväxt till/från angränsande sublokal med okänt ursprung inom C70–C72.5	C72.8	C72.9	C72.9	192.9	193.9
Centralt nervsystem UNS inkl. epiduralrum	C72.9	C72.9	C72.9	192.9	193.9

Översikt morfologitabeller hörande till läge C71 och C72

Översikt morfologitabeller hörande till läge C71 och C72	
Morfologisk grupp	Relevant för läge
Gliom	C71 och C72
Glioneuronal och neuronala tumörer	C71 och C72
Ependymala tumörer	C71 och C72
Plexus choroideus tumörer	C71 och C72
Embryonala tumörer	C71 och C72
Hematolymfoida tillstånd	C71 och C72
Groddcellstumörer	C71 och C72
Ospecifika tumörer samt cysta	C71 och C72
Plexus chorioideustumörer	C71.5
Kraniala och paraspinala nervskidetumörer	C72

Gliom

Gliom					
Morfologisk typ C71 och C72	ENCR-grupp; WHO-grupp	WHO Grad	ICD-O /3.2	ICD-O /2	C24 /hist
Angiocentriskt gliom	Gliom; Diffusa låggradiga gliom pediatrik typ	1	94311	93803	476
Astroblastom, MN1-förändrat	Gliom;				
grad 2/låggradig	Väl-avgränsade astrocytära gliom	2	94303	94013	476
grad 3/anaplastisk		3	94303	94013	476
grad 4		4	94303	94013	476
okänd grad		9	94303	94013	476
Astrocytom, <i>IDH</i> -muterat	Gliom;				
grad 2/låggradigt	Diffusa gliom adult typ	2	94003	94013	476
grad 3/anaplastiskt		3	94013	94013	476
grad 4		4	94453	94013	476
okänd grad		9	94003	94003	476
Astrocytom, <i>IDH</i> -vildtyp	Gliom;				
grad 2/låggradigt	Diffusa gliom adult typ	2	94003	94013	476
grad 3/anaplastiskt		3	94013	94013	476
okänd grad		9	94003	94013	476
Astrocytom, UNS	Gliom;				
grad 2/låggradigt	Diffusa gliom adult typ	2	94003	94013	476
grad 3/anaplastiskt		3	94013	94013	476
okänd grad		9	94003	94003	476
Chordoitt gliom i tredje ventrikeln (C71.5)	Gliom; Väl-avgränsade astrocytära gliom	2	94441	94003	475
Diffust astrocytom, MAPK pathway förändrat	Gliom; Diffusa låggradiga gliom pediatrik typ	1	94211	94213	475
Diffust astrocytom, <i>MYB</i> - eller <i>MYBL1</i> -förändrat	Gliom; Diffusa låggradiga gliom pediatrik typ	1	94211	94213	475

Tabellen fortsätter på nästa sida.

Morfologisk typ C71 och C72	ENCR-grupp; WHO-grupp	WHO Grad	ICD-O /3.2	ICD-O /2	C24 /hist
Diffust hemisfäriskt gliom H3 G34-muterat	Gliom; Diffusa låggradiga gliom pediatrik typ	4	93853	94403	476
Diffust höggradigt gliom pediatrik typ H3 och IDH-vildtyp	Gliom; Diffusa låggradiga gliom pediatrik typ	4	93853	94403	476
Diffust medellinjegliom, H3 K27M-muterat	Gliom; Diffusa låggradiga gliom pediatrik typ	4	93853	94403	476
Gemistocytärt astrocytom, IDH-muterat	Gliom	2	94113	94003	475
Glioblastom IDH-muterat	Gliom; Diffusa gliom adult typ	4	94453	94403	476
Glioblastom IDH-vildtyp	Gliom; Diffusa gliom adult typ	4	94403	94403	476
Glioblastom UNS	Gliom; Diffusa gliom adult typ	4	94403	94403	476
Gliomatosis cerebri	Gliom	2	93813	93803	476
		3	93813	93803	476
		4	93813	93803	476
		9	93813	93803	476
Gliosarkom	Gliom	4	94423	94423	476
Hemisfäriskt gliom av infant-typ	Gliom; Diffusa låggradiga gliom pediatrik typ	4	93853	94403	476
Höggradigt astrocytom med piloida drag	Gliom; Välavgränsade astrocytära gliom	3	94213	94213	475
		4	94213	94213	475
Jättecellsglioblastom	Gliom	4	94413	94403	476

Tabellen fortsätter på nästa sida.

Morfologisk typ C71 och C72	ENCR-grupp; WHO-grupp	WHO Grad	ICD-O /3.2	ICD-O /2	C24 /hist
Gliom UNS grad 2/låggradigt grad 3/anaplastiskt grad 4	Gliom	2 3 4	93803 93803 93803	93803 93803 93803	476 476 476
Gliom i optikusnerv (radiologisk diagnos)	Gliom	1	94211	94213	475
Oligoastrocytom UNS grad 2/låggradigt grad 3/anaplastiskt okänd grad	Gliom	2 3 9	93823 93823 93823	93823 93823 93823	476 476 476
Oligodendrogliom UNS grad 2/låggradigt grad 3/anaplastiskt okänd grad	Gliom	2 3 9	94503 94513 94503	94503 94513 94503	475 476 475
Oligodendrogliom, <i>IDH</i> -muterat och 1p/19q-codeleterat grad 2/låggradigt grad 3/anaplastiskt okänd grad	Gliom; Diffusa gliom adult typ	2 3 9	94503 94513 94503	94503 94513 94503	475 476 475
Pilocytärt astrocytom	Gliom; Välavgränsade astrocytära gliom	1	94211	94213	475
Pilomyxoitt astrocytom	Gliom	2	94253	94003	475
Pleomorft xantoastrocytom grad 2/låggradigt grad 3/anaplastiskt okänd grad	Gliom; Välavgränsade astrocytära gliom	2 3 9	94243 94243 94243	94243 94243 94243	475 475 475
Polymorphous low-grade neuroepithelial tumour of the young (PLNTY)	Gliom; Diffusa låggradiga gliom pediatrik typ	1	94130	95030	991
Subependymalt jättecellsastrocytom	Gliom; Väl-avgränsade astrocytära gliom	1	93841	94003	475

Glioneuronal och neuronal tumörer

Glioneuronal och neuronal tumörer					
Morfologisk typ C71 och C72	ENCR-grupp; WHO-grupp	WHO Grad	ICD-O /3.2	ICD-O /2	C24 /hist
Centralt neurocytom	Glioneuronal och neuronal tumörer	2	95061	95060	991
Cerebellärt liponeurocytom (C71.6)	Glioneuronal och neuronal tumörer	2	95061	95060	991
Desmoplastiskt infantilt astrocytom	Glioneuronal och neuronal tumörer	1	94121	95050	475
Desmoplastiskt infantilt gangliogliom	Glioneuronal och neuronal tumörer	1	94121	95050	475
Dysembryoplastisk neuroepitelial tumör (DNET/DNT)	Glioneuronal och neuronal tumörer	1	94130	95030	991
Dysplastiskt cerebellärt gangliocytom (Lhermitte-Duclos sjukdom) (C71.6)	Glioneuronal och neuronal tumörer	1	94930	94900	401
Extraventriculärt neurocytom	Glioneuronal och neuronal tumörer	2	95061	95060	991
Gangliocytom	Glioneuronal och neuronal tumörer	1	94920	94900	401
Gangliogliom	Glioneuronal och neuronal tumörer	1	95051	95051	475
grad 1		2	95053	95051	475
grad 2/låggradigt		3	95053	95051	475
grad 3/anaplastiskt		9	95053	95051	475
okänd grad					
Glioneuronal tumör diffus leptomeningeal	Glioneuronal och neuronal tumörer	2	95093	94213	475
grad 2/låggradigt		3	95093	94213	475
grad 3/anaplastiskt		9	95093	94213	475
okänd grad					

Tabellen fortsätter på nästa sida.

Morfologisk typ C71 och C72	ENCR-grupp; WHO-grupp	WHO Grad	ICD-O /3.2	ICD-O /2	C24 /hist
Glioneuronal tumör UNS grad 1 grad 2 grad 3 okänd grad	Glioneuronala och neuronala tumörer	1 2 3 9	95091 95093 95093 95093	95091 95093 95093 95093	475 475 475 475
Glioneuronal tumör rosett- bildande	Glioneuronala och neuronala tumörer	1	95091	94213	475
Multinodulär och vakuoliserande neuronal tumör	Glioneuronala och neuronala tumörer	1	95090	94213	475
Myxoid glioneuronal tumör	Glioneuronala och neuronala tumörer	1	95091	94213	475
Papillär glioneuronal tumör	Glioneuronala och neuronala tumörer	1	95091	94213	475
Polymorphous low-grade neuroepithelial tumour of the young (PLNTY)	Glioneuronala och neuronala tumörer	1	94130	95030	991

Ependymala tumörer

Ependymala tumörer					
Morfologisk typ C71 och C72	ENCR-grupp; WHO-grupp	WHO Grad	ICD-O /3.2	ICD-O /2	C24 /hist
Ependymom UNS	Ependymala tumörer	2	93913	93913	485
grad 2		3	93923	93923	486
grad 3/anaplastiskt		9	93913	93913	485
okänd grad					
Ependymom, <i>RELA</i> fusions-positivt	Ependymala tumörer	2	93963	93913	485
grad 2		3	93963	93923	486
grad 3/anaplastiskt		9	93963	93913	485
okänd grad					
Fossa posterior ependymom UNS	Ependymala tumörer	2	93913	93913	485
grad 2		3	93923	93923	486
grad 3/anaplastiskt		9	93913	93913	485
okänd grad					
Fossa posterior group A (PFA) ependymom	Ependymala tumörer	2	93963	93913	485
grad 2		3	93963	93923	486
grad 3/anaplastiskt		9	93963	93913	485
okänd grad					
Fossa posterior group B (PFB) ependymom	Ependymala tumörer	2	93963	93913	485
grad 2		3	93963	93923	486
grad 3/anaplastiskt		9	93963	93913	485
okänd grad					
Klarcelligt ependymom	Ependymala tumörer	1	93913	93913	485
Myxopapillärt ependymoma C72.0	Ependymala tumörer	2	93941	93913	485
Papillärt ependymom	Ependymala tumörer	2	93933	93913	485
Spinalt ependymom	Ependymala tumörer	2	93913	93913	485
grad 2		3	93923	93923	486
grad 3/anaplastiskt		9	93913	93913	485
okänd grad					

Tabellen fortsätter på nästa sida.

Morfologisk typ C71 och C72	ENCR-grupp; WHO-grupp	WHO Grad	ICD-O /3.2	ICD-O /2	C24 /hist
Spinalt ependymom <i>MYCN</i> - amplifierat	Ependymala tumörer	2	93963	93913	485
grad 2		3	93963	93923	486
grad 3/anaplastiskt		9	93963	93913	485
okänd grad					
Subependymom	Ependymala tumörer	1	93831	93831	481
Supratentoriellt ependymom UNS	Ependymala tumörer	2	93913	93913	485
grad 2		3	93923	93923	486
grad 3/anaplastiskt		9	93913	93913	485
okänd					
Supratentoriellt ependymom <i>YAP1</i> fusions-positivt	Ependymala tumörer	2	93963	93913	485
grad 2		3	93963	93923	486
grad 3/anaplastiskt		9	93963	93913	485
okänd					
Supratentoriellt ependymom <i>ZFTA</i> fusions-positivt	Ependymala tumörer	2	93963	93913	485
grad 2		3	93963	93923	486
grad 3/anaplastiskt		9	93963	93913	485
okänd					

Plexus choroideustumörer C71.5

Plexus choroideustumörer					
Morfologisk typ C71.5	ENCR-grupp; WHO- grupp	WHO Grad	ICD-O /3.2	ICD-O /2	C24 /hist
Atypiskt plexus choroideuspapillom (C71.5)	Plexus choroideus- tumörer	2	93901	93900	021
Plexus choroideuscarcinom (C71.5)	Plexus choroideus- tumörer	3	93903	93903	026
Plexus choroideuspapillom (C71.5)	Plexus choroideus- tumörer	1	93900	93900	021

Embryonala tumörer

Embryonala tumörer					
Morfologisk typ C71 (och C72)	ENCR-grupp; WHO-grupp	WHO Grad	ICD-O /3.2	ICD-O /2	C24 /hist
Anaplastiskt medulloblastom	Embryonala tumörer	4	94743	94703	436
Atypisk teratoid/rhabdoid tumör (ATRT)/CNS embryonal tumör med rhabdoida drag	Embryonala tumörer	4	95083	90801	823
CNS embryonal tumör ospecificerad/UNS (tidigare PNET)	Embryonala tumörer	4	94733	94733	416
CNS ganglioneuroblastom	Embryonala tumörer	4	94903	94903	406
CNS neuroblastom	Embryonala tumörer	4	95003	95003	416
Desmoplastiskt nodulärt medulloblastom	Embryonala tumörer	4	94713	94703	436
Embryonal tumör med multilagrade rosetter UNS/C19MC-förändrad	Embryonala tumörer	4	94783	94703	436
Extensivt nodulärt medulloblastom	Embryonala tumörer	4	94713	94703	436
Medulloblastom klassisk typ (C71.6)	Embryonala tumörer	4	94703	94703	436
Medulloblastom SHH-aktiverat och TP53-muterat	Embryonala tumörer	4	94763	94703	436
Medulloblastom UNS (C71.6)	Embryonala tumörer	4	94703	94703	436
Medulloblastom WNT-aktiverat	Embryonala tumörer	4	94753	94703	436
Medulloblastom, non-WNT och non-SHH	Embryonala tumörer	4	94773	94703	436
Medulloblastom, SHH-aktiverat och TP53-vildtyp	Embryonala tumörer	4	94713	94703	436
Medulloepiteliom	Embryonala tumörer	4	95013	94703	436
Storcelligt medulloblastom	Embryonala tumörer	4	94743	94703	436

Hematolymfoida tillstånd av särskild betydelse för CNS

Hematolymfoida tillstånd av särskild betydelse för CNS					
Morfologisk typ C71 och C72	ENCR-grupp; WHO-grupp	WHO Grad	ICD-O /3.2	ICD-O /2	C24 /hist
Primärt diffust storcelligt B-cellslymfom i CNS	N/A	N/A	96803	96833	306
Lymfomatoid granulomatos	N/A				
grad 1		1	97661	97661	391
grad 2		2	97661	97661	391
grad 3		3	97663	97663	391
okänd		9	97661	97661	391
Intravaskulärt B-cellslymfom	N/A	N/A	97123	97123	386
MALT-lymfom i dura mater	N/A	N/A	96993	96903	306
Lymfoplasmacytiskt lymfom	N/A	N/A	96713	96713	306
Follikulärt lymfom	N/A	N/A	96903	96903	306
Anaplastiskt storcelligt lymfom ALK+	N/A	N/A	97143	971435	306
Anaplastiskt storcelligt lymfom ALK-	N/A	N/A	97153	971435	306
T-cellslymfom	N/A	N/A	97023	97023	386
NK/T-cellslymfom	N/A	N/A	97193	97073	386
Erdheim-Chesters sjukdom	N/A	N/A	97493	77910	386
Rosai-Dorfman's sjukdom	N/A	N/A	97493	77910	386
Juvenilt xantogranulom	N/A	N/A	97491	77910	386
Langerhan cell histiocytos	N/A	N/A	97511	77860	386
Histiocytärt sarcom	N/A	N/A	97553	97233	316

Grodcellstumörer i CNS

Grodcellstumörer					
Morfologisk typ C71 och C72	ENCR-grupp; WHO-grupp	WHO Grad	ICD-O /3.2	ICD-O /2	C24 /hist
Blandad grodcellstumör	Grodcells- tumörer	N/A	90853	90853	826
Choriocarcinom	Grodcells- tumörer	N/A	91003	91003	806
Embryonalt carcinom UNS	Grodcells- tumörer	N/A	90703	90703	826
Germinom	Grodcells- tumörer	N/A	90643	90643	981
Gulesäckstumör (yolk sac tumour)	Grodcells- tumörer	N/A	90713	90713	826
Moget teratom	Grodcells- tumörer	N/A	90800	90800	821
Omoget teratom	Grodcells- tumörer	N/A	90803	90803	826
Teratom	Grodcells- tumörer	N/A	90801	90801	823
Teratom med malign transformation/ somatisk malign tumör	Grodcells- tumörer	N/A	90843	90803	826

Mesenkymala icke-meningoteliala tumörer

Mesenkymala icke-meningoteliala tumörer av relevans för CNS					
Morfologisk typ C70	ENCR-grupp; WHO-grupp	WHO Grad	ICD-O /3.2	ICD-O /2	C24 /hist
Arteriovenös malformation/hemangiom	N/A	0	91230	91200	501
CIC-rearrangerat sarkom	N/A	N/A	93673	92603	756
Hemangioblastom	N/A	1	91611	91611	511
Hemangiom UNS	N/A	0	91200	91200	501
Kapillärt hemangiom	N/A	0	91310	91200	501
Kavernöst hemangiom	N/A	0	91210	91200	501
Kordom (C41)	N/A	N/A	93703	93703	886
Lipom	N/A	0	88500	88500	721
Primärt intrakraniellt sarkom DICER1-muterat	N/A	N/A	94803	89003	676
Solitär fibrös tumör SFT/hemangiopericytom	N/A				
grad 1		1	88150	80000	991
grad 2		2	88001	88001	793
grad 3		3	88153	88003	796

Ospecifika tumördiagnoser samt cysta

Ospecifika tumördiagnoser samt cysta					
Morfologisk typ C71 och C72	ENCR-grupp; WHO-grupp	WHO Grad	ICD-O /3.2	ICD-O /2	C24 /hist
Cysta enkel intrakraniell UNS	N/A	0	33400	33400	031
Tumör UNS, malign diagnosgrund 1 eller 2	N/A	N/A	80003	80003	996
Tumör UNS, misstänkt malign diagnosgrund 1 eller 2	N/A	N/A	80001	80001	993
Tumör UNS, utan angivet benign/malign diagnosgrund 1 eller 2	N/A	N/A	80000	80000	991

Kraniala och paraspinala nervskidetumörer C72

Kraniala och paraspinala nervskidetumörer					
Morfologisk typ C72	ENCR-grupp; WHO-grupp	WHO Grad	ICD-O /3.2	ICD-O /2	C24 /hist
Hybrida nervskidetumörer	Nervskide- tumörer	1	95630	95400	451
Malign melanotisk nervskidetumör	Nervskide- tumörer	9	95403	95403	456
Malign perifer nervskidetumör MPNST	Nervskide- tumörer	9	95403	95403	456
Neurofibrom	Nervskide- tumörer	1	95400	95400	451
Perineurinom	Nervskide- tumörer	1	95710	95600	451
Plexiformt neurofibrom	Nervskide- tumörer	1	95500	95500	451
Schwannom	Nervskide- tumörer	1	95600	95600	451

Cauda equina NET/paragangliom C72

Cauda equina NET/paragangliom					
Morfologisk typ C72	ENCR-grupp; WHO-grupp	WHO Grad	ICD-O /3.2	ICD-O /2	C24 /hist
Cauda equina neuroendokrin tumör (tidigare paragangliom)	Cauda equina NET /paragangliom				
grad 1		1	86933	83931	441
okänd		9	86933	83931	441

Att tänka på vid registrering C71

Se även det separata dokumentet Kodning och registrering av CNS-tumörer.

Multipla tumörer samtidigt och över tid

- Nya riktlinjer för kodning från ENCR har framtagits och tas i bruk för tumörer med diagnosdatum från 2025-01-01. En individ kan nu endast ha en tumör från varje tumörgrupp enligt ENCRs indelning och endast en tumör per läge enligt ENCRs indelning. Om en tumör av högre grad inom samma läge eller grupp enligt samma indelning uppträder kan registrering göras förutsatt att posten kan markeras som ”progression”.

Sidoangivelse

- Sidoangivelse är obligatoriskt för pariga strukturer. För sidoangivelse används: 1 = höger, 2 = vänster, 9 = okänd sida.

Användning av diagnosgrund 8 (specificerad morf-kod utan PAD eller cyt)

- De flesta **hjärntumörer** som endast är kliniskt diagnostiserade registreras med specificerad morf-kod och diagnosgrund 8. Se bilaga 2.
- **Primärt lymfom i CNS** som endast är kliniskt diagnostiserat registreras med morf-kod 95903 och diagnosgrund 8.
- **Langerhanscells histiocytos** som endast är kliniskt diagnostiserad registreras med morf-kod 97513 och diagnosgrund 8.

Att tänka på vid val av läge

- ICD-O publikationen ”Lila boken” ger vägledning för val av läge för detaljerade anatomiska strukturer, se denna vid oklarheter.
- De gällande rekommendationerna från ENCR ger detaljerade instruktioner om vilka delar av CNS som skall betraktas som separata lägen vid ställningstagande till om ny registrering skall göras. Se separat dokument om kodning och registrering av CNS-tumörer samt tabeller i början av kapitlet.
- Hjärnbalken (corpus callosum) hör i ICD-O/3.2 till läge C71.8.
- Till läget Lillhjärna, cerebellum C71.6 hör den anatomiska strukturen Den cerebellopontina vinkeln, vilken ofta kallas ”ponsvinkeln” i kliniskt språkbruk. Tumörer som ter sig belägna på denna plats är oftast schwannom eller meningiom vilka skall registreras på läge C72 respektive C70.
- Med pons avses hjärnbryggan (C71.7) och ska ej förväxlas med ponsvinkeln.

Att tänka på vid val av morfologi

- Cysta, enkel intrakraniell UNS, ingår ej i ICD-O/3.2, p.g.a. lokaliseringen är förändringen anmälningspliktig och registreras med morf-kod 33400.
- I vissa fall kan man behöva frånga principen om högsta morf-kod till förmån för en mer specificerad diagnos, till exempel om en tumör anges som opticusgliom (94003), sannolikt pilocytärt astrocytom (94211). Den mer specifika koden bedöms ge mer information.

Historik

- **Hjärnstamsgliom** endast radiologiskt påvisad registrerades med morf-kod 80003 t.o.m. 2017-12-31.
- **Neuroblastom** hos barn till och med 9 år med klinisk diagnosgrund registrerades med morf-kod 80003 t.o.m. 2017-12-31.
- Hjärnbalken/corpus callosum registrerades enligt ICD-O/2 på läge C71.7, ICD-9 191.7, ICD-7 193.0.
- Den tidigare använda benämningen (centralnervös) primitiv neuroektodermal tumör/PNET har utgått och dessa tumörer faller numera in under begreppet CNS embryonal tumör UNS.
- Tumörer i hjärna och ryggmärg delas före 2025-01-01 in i olika tumörgrupper där endast en tumör ur varje grupp och på vardera läget registrerades.
 - Astrocytom
 - Oligodendrogliom
 - Gangliogliom
 - Ependymom
 - Plexus choroideustumörer
 - Groddcellstumörer
 - Embryonala tumörer

Att tänka på vid registrering C72

Se även det separata dokumentet Kodning och registrering av CNS-tumörer.

Multipla tumörer samtidigt och över tid

- Nya riktlinjer för kodning från ENCR har framtagits och tas i bruk för tumörer med diagnosdatum från 2025-01-01. En individ kan nu endast ha en tumör från varje tumörgrupp enligt ENCRs indelning och endast en tumör per läge enligt ENCRs indelning. Om en tumör av högre grad inom samma läge eller grupp enligt samma indelning uppträder kan registrering göras förutsatt att posten kan markeras som ”progression”.

Användning av diagnosgrund 8 (specificerad morf-kod utan PAD eller cyt)

- De flesta tumörer i hjärna och ryggrad som endast är kliniskt diagnostiserade registreras med specificerad morf-kod och diagnosgrund 8. Se bilaga 2.
- **Schwannom** som endast är kliniskt diagnostiserad registreras med morf-kod 95600 och diagnosgrund 8.

Att tänka på vid val av läge

- ICD-O publikationen ”Lila boken” ger vägledning för val av läge för detaljerade anatomiska strukturer, se denna vid oklarheter.
- Pilocytärt astrocytom förekommer som opticustumör och kan alltså finnas på läge C72.3, då antagligen utgångna från de astrocytära celler som finns i anslutning till synnerven.
- Estesioneuroblastom registreras på läge C30.0.

Att tänka på vid val av morfologi

- Den tidigare använda benämningen (centralnervös) primitiv neuroektodermal tumör/PNET har utgått och dessa tumörer faller numer in under begreppet CNS embryonal tumör UNS.

Historik

- Estesioneuroblastom med morf-kod 95223 och övriga ”estesiotumörer” har tidvis registrerats på C72, men ska enligt ICD-O registreras på läge C30.0
- Tumörer i hjärna och ryggrad delades före 2025-01-01 in i olika tumörgrupper. Se morf-kodstabellen vilka morf-koder som hör till respektive tumörgrupp;
 - Astrocytom
 - Oligodendrogliom

- Gangliogliom
- Ependymom
- Plexus choroideustumörer
- Groddcellstumörer
- Embryonala tumörer

Klinisk överblick C70–C72

Detta stycke omfattar centrala nervsystemet (CNS, hjärnan och ryggmärgen), dess hinnbeklädnader och kranialnerverna. Anatomien är något svåröverskådlig och språkbruket är konservativt och det finns många överlappande begrepp. Såväl celltyper som fysiologiska och molekylärbiologiska förhållanden är tämligen vitt skilda från kroppens övriga lokaler. Detta leder till skillnader för såväl tumörbiologi som utredningsgång och behandlingsmöjligheter för lokalernas tumörer.

Anatomi

Celltyper och normalhistologi

Den celltyp som av hävd anses som viktigast är nervceller, neuron, som har en cellkropp med en kärna samt ett eller flera utskott som kontakter andra nervceller eller strukturer via en kopplingsstruktur som kallas synaps där elektriska eller biokemiska signaler överförs. Ett utskott kan vara mikrometerkort och koppla till närliggande celler, men utskotten från de nervceller som har sin kropp belägen i basala strukturer och som löper till omkopplingsstationer i nedre delen av ryggmärgen är närmare en meter långa hos en fullvuxen person.

För att ge de ömtåliga neuronerna och utskotten en skyddande struktur, och för att se till att de viktiga nätverken mellan neuronerna byggs rätt finns stödjevävnad som byggs upp av så kallade gliaceller; astrocyter, oligodendroglia och mikroglia.

Tumörtyperna från området har ofta drag som påminner om en eller flera av celltyperna, och namngavs av tradition efter dessa. I modern klassifikation har molekylärpatologiska egenskaper allt större betydelse.

Något om centrala nervsystemets övergripande uppbyggnad

Centralnervös vävnad består av grå och vit substans, där den gråa substansen innehåller en övervikt av nervcellskroppar och den vita substansen domineras av utskott och stödjevävnad. Den skyddande substansen myelin som produceras av oligodendroglia ger den vita färgen.

Storhjärnan, cerebrum, består av två halvor som förbinds med hjärnbalken, corpus callosum. Storhjärnans yta är veckad för att öka ytan i hjärnbarken,

cortex, det område där nervcellerna för de viljestyrda processerna och kognitionsprocessen finns. Centralt i storhjärnan samt i hjärnbrygga och hjärnstam finns kärnor av grå substans som innehåller nervceller som dels är omkopplingsstationer, dels styr de icke-viljestyrda funktionerna i kroppen. De icke viljestyrda funktionerna kan sägas vara en del av kroppens operativsystem och här ingår styrningen av det autonoma nervsystemet.

CNS badar i ryggmärgsvätska, likvor, som skyddar den mjuka vävnaden från att skadas mot skelettstrukturerna. Vätskan produceras av särskilda epitelstrukturer, plexus choroideus, belägna i hjärnans hålrum, ventriklarna och byts ut genom att filtreras ut till venöst blod. Ventriklarnas yta är beklädda med epitelliknande celler som kallas ependym.

CNS-strukturernas utsida är beklädda med flera lager med hinnor, meningier, även dessa för skydd. På vävnadsytan finns de tunna hinnorna, leptomeningierna/pia mater, som består av meningotelceller. Nästa lager är den luckra och kärlnnehållande spindelhinnan, arachnoidean, vilken omges av fria spatier både utåt och inåt; subarachnoidalrummet och subduralrummet. Den yttersta hinnan, pachymeningierna/dura mater, oftast kallad duran, är uppbyggd av cellfattig bindväv och är stark och seg. Hjärnhinnorna är uppdelade i två underlägen och har ett ospecifikt läge för icke närmare specificerad lokal. Anatomiskt är hinnorna kontinuerliga strukturer.

Det faktum att CNS och ryggmärgen är beläget i ett slutet benrum ger speciella förhållanden. Även en i princip godartad tumör kan vara livshotande genom att tränga undan frisk vävnad och orsaka tryck på viktiga närliggande strukturer eller på hela CNS genom en generell tryckökning. På lokaler under storhjärnan, runt hjärnbryggan och hjärnstammen och i ryggmärgskanalen är det trångt och även relativt små processer kan ge stor påverkan.

Kranialnerverna eller hjärnnerverna, är de nervstammar som har sina rötter i själva hjärnan ner till hjärnstamsnivå, till skillnad från övriga nervrötter som utgår från ryggmärgen. Luktnerven och synnerven utgår från storhjärnans distalare delar och har fått egna underlägen. Även kranialnerv VIII har fått ett eget läge som i ICD-O benämns C72.4 acusticusnerven. Denna nerv hade tidigare som komplett beteckning Nervus statoacusticus vilket nu har ersatts av Nervus vestibulococlearis.

Tumörer

Tumörtyper och gradering övergripande

Lokalernas tumörer sammanförs i övergripande grupper beroende på typer i grunden hänfödda till tumörcellstyper och/eller ursprungslokal. För vissa typer av lesioner kan det vara vanskligt att avgöra primärlokalen, medan andra diagnoser är kopplade till särskilda lägen eller underlägen.

Specifikt för lokalen är att tumörer som är blandformer, eller övergång mellan olika tumörtyper under sjukdomens utveckling över tid förekommer. I den nu gällande tumörklassifikationen är många tumörtyper karakteriserade med molekylärpatologiska drag, som kombinationer av specifika mutationer. Det finns dock parallellt mer övegripande begrepp så att viss klassifikation även kan göras utan tillgång till molekylärpatologi.

Centralnervösa tumörer graderades tidigare i fyra grader betecknade med romerska siffror. Men nu används så kallade WHO-grader som för lägena s huvudsakliga tumörtyper är 1–4 och 9 för okänd grad. För vissa morfologiska typer ger diagnosen en given grad, medan andra typer kan förekomma i alla eller flera av graderna efter givna kriterier. För tumörer som kan ha mer än en grad, i synnerhet vissa gliom, är det vanligt att tumören progredierar till högre grad över tid vilket ger utmaningar för registreringen. Beskrivande tilläggsbegrepp förekommer, till exempel används ”anaplastisk” ofta för tumörformer med WHO-grad 3.

Liten ordlista:

- **Gliom:** övergripande namndel för tumörer med ursprung i stödjevavnadscellerna astrocyter och oligodendrocyter.
- **Astrocytom:** tumörer med differentiering av astrocyter.
- **Oligodendrogliom:** tumörer med differentiering av oligodendroglia.
- **Glioblastom:** odifferentierad höggradig glial tumör, hette tidigare glioblastoma multiforme (primitiv glial tumör med varierande utseende).
- **Ependymom:** tumörer från ventriklarnas beklädnad.
- **Plexus choroideustumörer:** tumörer från strukturerna som producerar likvor.
- **Neuronala tumörer:** tumörer med nervcellsdifferentiering.
- **Blandade neuronala och gliala tumörer:** tumörtyper med blandad differentiering med neuronala och gliala strukturer.
- **Tällkörtelstumörer:** tumörer från corpus pineale, tällkörteln.
- **Embryonala tumörer:** tumörer med primitiva neuronala celltyper.
- **Meningiom:** tumörer utgångna från meningotel/hjärnhinneceller.

Inom lokalerna förekommer även mesenkymala tumörer (icke utgångna från hjärnhinnorna), primära melanocytära tumörer, hematolymfatiska och histiocytära processer samt groddcellstumörer. Från kranialnerverna kan nervtumörer och tumörer från neurala stödjevavnader uppstå.

Platsen för hypofysen, sella (sella turcica) samt hypofysgången har sitt eget läge och sina egna tumörtyper.

På läget är även metastaser av andra tumörer vanligt. Många av de epidemiologiskt vanliga tumörformerna har CNS som en vanlig lokal för metastasering vid framskriden sjukdom. Ibland är symtom från en

centralnervös lesion första tecknet på en tumörsjukdom med annan primärlokal. Det är däremot ytterst ovanligt att tumörer primära på dessa lägen metastaserar till övriga kroppen.

Läge C70 domineras av meningiom. Dessa uppfattas utgå från meningotelcellerna/meningocyterna som bildar de tunna hinnorna. Den vanligaste typen av meningiom är godartad och motsvaras grad 1, men det finns även atypiska meningiom (2) och maligna/aggressiva (3). Det finns flera morfologiska undervarianter, och några av dessa har en grad kopplade till typen.

Meningiom växer oftast långsamt. Beroende på lokal och storlek kan de ge varierande symtom. Asymtomatiska meningiom hittas tämligen ofta som bifynd vid radiologiska undersökningar, eller vid obduktion. De höggradiga varianterna har hög återfallsrisk och dålig prognos över tid. Den vanligaste typen är den meningoteliala, som av tradition oftast benämns endast ”meningiom”. Många meningiom innehåller en typ av kalkskållor som kallas psammomkroppar, att sådana beskrivs i texten betyder inte att fallet uppfyller kriterierna för psammomatöst meningiom. Flera av undertyperna delar kod i ICD-O/3.2. Det är inte helt ovanligt att en individ har mer än ett meningiom på separata ställen inom skallhålan.

Det finns celler av den typ som ger upphov till melanocytära lesioner i hjärnhinnorna, och primära maligna melanom, samt melanoser och melanomatoser kan förekomma. Emellertid är metastaser av maligna hudmelanom epidemiologiskt vanligare och vid inkommen anmälan med malignt melanom, bör man kontrollera att det inte rör sig om en metastas.

Den dominerande gruppen primära hjärntumörer är gliom, i vilket astrocytära tumörer, oligodendrogliala tumörer samt blandformer ingår.

Primära nervcellsdifferentierade tumörer utgör en viktig grupp, men tumörerna är epidemiologiskt ovanligare.

Blandade glioneuronala tumörformer finns som en egen entitet.

Epitelet som bekläder ventriklarna, ependymet, samt strukturerna som producerar likvor, plexus choroideus, har sina egna tumörformer.

Två stora grupper av tumörer uppbyggda av primitiva celltyper, groddcellstumörer och embryonala neuronala tumörer förekommer.

Klassifikationen har blivit allt mer beroende av molekylärpatologiska kriterier och ett antal nya koder har godkänts i ICD-O/3.2. Dessa ersätter delvis tidigare begrepp och startdatum för övergång till dessa koder är viktiga för spårbarheten i registret.

Utredning och provtagning/preparat

Den kliniska bilden och utredningen styrs av de fasta fysiska begränsningarna som omger lokalerna. Såväl godartade som elakartade tumörer ger symtom genom att trycka på omgivande vävnad eller genom att öka trycket i skallhålan så att anatomiskt utsatta strukturer kläms mot fasta benbegränsningar. Tumörer i storhjärnan eller påverkande storhjärnan debuterar ofta med krampanfall och tecken på ökat tryck. Specifikt för lokalen är att den begränsade volymen gör att även godartade tumörer är vid tillväxt farliga.

Radiologisk undersökning är första steget vid misstanke om centralnervös tumör. Små meningiom utan signifikant tillväxt förekommer ofta som bifynd. För meningiomatösa tumörer är i de fall där de är symptomgivande eller växer snabbt kirurgi en möjlighet för att bota en stor andel av patienterna. För gliomatösa tumörer är det vanskligt att uppnå radikal kirurgi, då det inte finns några kompartmentaliserande strukturer i CNS utan tumörväxten kan tillväxa med diffus kant mot omgivande vävnad. Diffusa gliom och även flera andra hjärntumörer är snarast att betrakta som kroniska sjukdomar då kirurgi och kombinationer av strålbehandling och cytostatika kan hålla tumörväxten tillbaka men sällan bota den. Detta för med sig att flera preparat kan komma från samma tumörväxt över tid. Histologin kan variera i enlighet med vad som främställs i kodningsreglerna.

Hypofys och tallkottkörtel C75.1- C75.3

Kliniskt läge C75	ICD-O/3.2	ICD-O/2	ICD-10	ICD-9	ICD-7
Bisköldkörtel (glandula paratyreoidea)	C75.0	C75.0	C75.0	194.1	195.1
Hypofys, inkl. Rathkes ficka	C75.1	C75.1	C75.1	194.3	195.3
Hypofysgång (ductus craniopharyngealis)	C75.2	C75.2	C75.2	191.7	193.0
Tallkottkörtel (corpus pineale)	C75.3	C75.3	C75.3	194.4	193.0
Carotiskroppen (glomus caroticum)	C75.4	C75.4	C75.4	194.5	195.7
Paraganglier inkl. aortic body and glomus jugulare	C75.5	C75.5	C75.5	194.6	195.7
Endokrin körtel UNS	C75.9	C75.9	C75.9	194.9	195.9

För övriga lägen inom C75 hänvisas till kapitlet om endokrina organ.

Tumörer Hypofys, Rathkes ficka och hypofysgång C75.1 och C75.2

Tumörer i sellaregionen					
Morfologisk typ C75.1	ENCR-grupp; WHO-grupp	WHO Grad	ICD-O /3.2	ICD-O /2	C24 /hist
Acidofil stamcells PIT1 PitNET	N/A	N/A	82723	82710	091
Adamantinomatöst kraniofaryngiom	N/A	N/A	93511	93501	881
Blandad germinalcellstumör	Groddcells- tumörer	N/A	90853	90853	826
Blandad groddcellstumör	Groddcells- tumörer	N/A	90853	90853	826
Blandat gangliocytom/adenom	Glioneuronala och neuronala tumörer	1	94920	94900	401
Choriocarcinom UNS	Groddcells- tumörer	N/A	91003	91003	806
Embryonalt carcinom UNS	Groddcells- tumörer	N/A	90703	90703	826
Enkel intrakraniell cysta	N/A	N/A	33400	33400	031
Gangliocytom	Glioneuronala och neuronala tumörer	1	94920	94900	401
Germinom	Groddcells- tumörer	N/A	90643	90643	981
Gonadotrop SF PitNET	N/A	N/A	82723	82720	091
Granularcellstumör i sellaregionen	N/A	N/A	95820	95801	683
Gulesäckstumör (yolk sac tumour)	Groddcells- tumörer	N/A	90713	90713	826
Hypofysadenom/hypofysär neuroendokrin tumör PitNET	N/A	N/A	82723	82710	091
Hypofysärt paragangliom	Cauda equina NET /paragangliom	3	86933	86931	441
Hypofyscarcinom	N/A	N/A	82723	81403	096
Kortikotrop TPIT PitNET	N/A	N/A	82723	82720	091
Kraniofaryngiom UNS	N/A	N/A	93501	93501	881
Laktotrof (prolaktinprod) PIT1 PitNET	N/A	N/A	82713	82710	091

Tabellen fortsätter på nästa sida.

Morfologisk typ C75.1	ENCR-grupp; WHO-grupp	WHO Grad	ICD-O /3.2	ICD-O /2	C24 /hist
Mammomatotrof PIT1 PitNET	N/A	N/A	82723	82720	091
Mogen PIT1-differentierad PitNET	N/A	N/A	82723	82710	091
Moget teratom	Groddcells- tumörer	N/A	90800	90800	821
Neurocytom UNS	Glioneuronal och neuronal tumörer	1	95061	95060	991
Omogen PIT1-differentierad PitNET	N/A	N/A	82723	82710	091
Omoget teratom	Groddcells- tumörer	N/A	90803	90803	826
Papillärt kraniofaryngiom	N/A	N/A	93521	93501	881
Pituicytom	N/A	N/A	94321	94003	475
Pituitärt/hypofysärt blastoma (embryom)	N/A	N/A	82733	90803	826
Plurihormonell oklassificerad PitNET	N/A	N/A	82723	81400	091
Sellärt ependymom	N/A	N/A	93911	93913	485
Sellärt esteseuroblastom	Embryonal tumörer	4	95003	95003	416
Sellärt neuroblastom	Embryonal tumörer	4	95003	95003	416
Sellärt paragangliom	Cauda equina NET /paragangliom	3	86933	86931	441
Somatotrof PIT1 PitNET	N/A	N/A	82723	82720	091
Spolcelligt onkocytom	N/A	N/A	82900	82900	091
Teratom med malign transformering	Groddcells- tumörer	N/A	90843	90803	826
Teratom UNS	Groddcells- tumörer	N/A	90801	90801	823
Tyreotrop PIT1 PitNET	N/A	N/A	82723	82720	091

Corpus pineale tumörer C75.3

Corpus pineale tumörer					
Morfologisk typ C75.3	ENCR-grupp; WHO-grupp	WHO Grad	ICD-O /3.2	ICD-O /2	C24 /hist
Papillär tumör i pinealregionen	Corpus pineale tumörer				
grad 2		2	93953	93623	986
grad 3		3	93953	93623	986
okänd grad		9	93953	93623	986
Pineal parenkymal tumör med intermediär differentiering	Corpus pineale tumörer				
grad 2		2	93623	93623	986
grad 3		3	93623	93623	986
okänd grad		9	93623	93623	986
Pineoblastom	Corpus pineale tumörer	4	93623	93623	986
Pineocytom	Corpus pineale tumörer	1	93611	93601	981
Germinom	Groddcells- tumörer	4	90643	90643	981

Att tänka på vid registrering C75.1–C75.3

Multipla tumörer samtidigt och över tid

- Varje primärtumör registreras för sig.

Sidoangivelse

- Inte aktuellt på detta läge.

Användning av diagnosgrund 8 (specificerad morf-
kod utan PAD eller cyt)

- **Germinalcellstumör** som endast är kliniskt diagnostiserat registreras med morf-kod 90643 och diagnosgrund 8.
- **Moget teratom** som endast är kliniskt diagnostiserat registreras med morf-kod 90800 och diagnosgrund 8.
- **Teratom UNS** som endast är kliniskt diagnostiserat registreras med morf-kod 90801 och diagnosgrund 8.
- **Omoget/malignt teratom** som endast är kliniskt diagnostiserat registreras med morf-kod 90803 och diagnosgrund 8.

- **Gangliocytom** som endast är kliniskt diagnostiserat registreras med morf-kod 94920 och diagnosgrund 8.
- **Kraniofaryngiom** som endast är kliniskt diagnostiserat registreras med morf-kod 93501 och diagnosgrund 8.
- **Pinealom** som endast är kliniskt diagnostiserat registreras med morf-kod 93601 och diagnosgrund 8.
- **Pineocytom** som endast är kliniskt diagnostiserat registreras med morf-kod 93611 och diagnosgrund 8.
- **Pineoblastom** som endast är kliniskt diagnostiserat registreras med morf-kod 93623 och diagnosgrund 8.
- **Papillär tumör i pinealregionen** som endast är kliniskt diagnostiserat registreras med morf-kod 93953 och diagnosgrund 8.
- **Neuroblastom** som endast är kliniskt diagnostiserat registreras med morf-kod 95003 och diagnosgrund 8.

Att tänka på vid val av läge

- I läget C75.1 ingår förutom själva hypofysen den så kallade Rathkes ficka och de områden som kliniskt kallas för sella turcica och hypofysfossan.
- Läget C75.2 utgörs av den gångrest som de körtelceller som bildar själva körtelhypofysen vandrar uppåt igenom under fosterstadiet.

Att tänka på vid val av morfologi

- Hypofysadenom skall alltid registreras på grund av sitt intrakraniella läge och har sedan 2025-01-01 koder med /3 som sista siffra.
- Pinealom är en äldre, mer övergripande, term för tumör i tallkottkörteln och bör undvikas i modern diagnostik.
- I tallkottkörteln kan även finnas gliala tumörer.

Historik

- **Hypofysadenom** registrerades tidigare med morf-kod 82720, med undantag av **prolaktinom/laktotropt adenom** som registreras med morf-kod 82710. Från och med 2025-01-01 har dessa maligna koder rekommenderade.
- Hypofysadenom registrerades tidigare med den ospecifika morf-koden för adenom 81400. Från 2018-01-01 används specifik morf-kod 82720.
- Hypofystumörer på endast klinisk diagnosgrund registrerades med morf-kod 80000 eller 80003 t.o.m. 2002-12-31.
- Hypofysadenom (ej hormonproducerande/icke-funktionella) på endast klinisk diagnosgrund registrerades med specificerad morf-kod och diagnosgrund 8 mellan 2003-01-01 och 2023-12-21.

- Germinom i hypofysområdet hänvisades till läge C71.9 under åren 2014-2017.
- Neuroblastom hos barn till och med 9 år med klinisk diagnosgrund registrerades med morf-kod 80003 t.o.m. 2017-12-31.
- 2024-01-01 togs åldersvillkoret bort för registrering av neuroblastom med klinisk diagnosgrund.

Klinisk överblick C75.1–C75.3

Anatomi

Området för hypofysen innefattar embryologiska strukturer som utgör rester av när vävnaderna som utgör hypofysens delar (neurohypofysen och körtelhypofysen) vandrade nedåt från det primitiva CNS respektive uppåt från strukturer som föregick svalget. Dessa rester innehåller celler som påverkar tumörfloran, och namnen lever kvar som Rathkes ficka i anslutning till körtelhypofysen och ductus craniofaryngealis där körtelcellerna vandrade uppåt. Läget innefattar även vissa omgivande strukturer som sella turcica.

I området för hypofysen, kan även andra tumörtyper som inte utgår från hypofysen per se, som mjukdels- och stödjevävnadstumörer inklusive meningiom. Dessa hör inte till hypofysläget.

Corpus pineale, tallkottkörteln eller epifysen är en liten endokrin körtel som ligger i anslutning till tredje ventrikeln. Körteln producerar melatonin som ingår i regleringen av kroppens dyngsrytm.

Tumörer

I hypofysen uppkommer körteltumörer, som betecknas som adenom och som tidigare karakteriserades utifrån sina histologiska drag avseende färgbarhet. När immunhistokemin utvecklades började man särskilja den utifrån vilka hormoner som påvisas. Numera utgör immunhistokemiska färgningar som separerar vilken celltyp som utgör stammen till tumören. Cirka 500 hypofysadenom upptäcks per år i landet. Kliniskt delas tumörerna in avseende sin kliniskt mätbara hormonella aktivitet. Tumörer utan aktivitet betecknas ofta som null-cell typ och sådana som uttrycker flera hormoner som plurihormonella. Alla hypofysadenom har numera i klassifikationen koder som slutar med /3. Men kliniskt och sannolikt även vid morfologisk diagnostik används fortfarande begreppet hypofyscarcinom om aggressiva tumörer. Detta är en ovanlig tumörform, som antingen kan förekomma som debuterande tumör hos en patient, eller uppstå ur ett tidigare känt hypofysadenom. Notera att hypofyscarcinomet alltid skall generera en ny registrering för att inte dessa ovanliga maligna tumörer skall missas.

I corpus pineale är det vanligt med icke-symptomgivande cystor som upptäcks som bifynd. Om cystan blir större kan trycksymptom uppkomma.

På läget i övrigt uppkommer tumörer utgånga från körtelns celler, tumörerna är tämligen ovanliga och gruppen heterogen. Molekylär karakterisering blir av allt större betydelse för att karakterisera lesioner.

Utredning och provtagning/preparat

Tumörer i hypofysen och tällkottkörteln ger symtom genom att trycka på omgivande strukturer. Hypofysadenom ger också ofta hormonellt betingade symtom beroende på hormonell aktivitet, eller störningar av hormonsystemet som hypofysen ingår i. Utredning innefattar bilddiagnostik och endokrinologisk undersökning. Vissa former av aktiva hypofysadenom kan behandlas med mediciner, men den bästa behandlingen är kirurgi vilket antingen kan vara små, nästan biopsiliknande prover eller större resektat.

Endokrina organ

Lägesöversikt	ICD-O
Sköldkörtel (tyreoidea)	C73
Binjure (Glandula suprarenalis)	C74
Övriga endokrina körtlar och därmed besläktade vävnader	C75

OBS för endokrina pankreas/Langerhanska öarna hänvisas till läge C25.

Endokrina organ översikt

En körtel är en anhopning av celler som har till uppgift att producera ämnen, hormoner eller signalsubstanser, som inte har betydelse för de egna cellernas ämnesomsättning utan påverkar andra vävnader eller organ.

En **endokrin körtel**, eller endokrint organ, är insöndrande, det vill säga producerar ett eller flera ämnen som når sina målorgan eller vävnader genom transport via blod eller lymfa. De endokrina körtlarna har som huvudfunktion att styra kroppens ämnesomsättning.

Beteckningen står i motsats till **exokrin**, utsöndrande, som används för att beteckna körtlar som avger sina produkter genom en utförsgång som mynnar på en yta, såsom spottkörtlar eller svettkörtlar. En körtel består av sitt gångsystem uppbyggt av **duktala celler** och anhopningar av celler som producerar körtelns produkter, acinus, med **acinära celler**.

Det så kallade **neuroendokrina systemet** kan beskrivas som en sammankoppling mellan nervsystemet och det endokrina systemet. Neuroendokrina celler påverkas av signalämnen från nerver eller neurosekretoriska celler och avger därefter sina hormoner. I det neuroendokrina systemet ingår till exempel hypotalamus, hypofysen, sköldkörteln, könskörtlarna och binjurarna. I många av kroppens vävnader och organ, till exempel lungor och magtarmkanal, finns spridda, enskilt liggande **neuroendokrina celler** som alltså inte bildar avgränsande organ.

Endokrina tumörer i endokrina organ registreras på dessa organs lägen. De neuroendokrina tumörer som uppkommer från enskilda neuroendokrina celler i övriga organ registreras på dessa lägen. Terminologin för de neuroendokrina tumörerna är vansklig då WHO:s klassifikationer inte är helt samordnade i sina rekommendationer.

Hypofystumörer och tallkottkörteltumörer som också är endokrina redovisas i kapitlet om centrala nervsystemet.

Pankreas har både en endokrin och en exokrin del, där den endokrina delen har ett eget läge under C25.

Enligt föreskriften skall alla tumörer med påvisad endokrin aktivitet registreras med vissa undantag, se specifikt för varje läge.

Sköldkörtel (Tyreoidea) C73

Kliniskt läge C73	ICD-O/3.2	ICD-O/2	ICD-10	ICD-9	ICD-7
Sköldkörteln (tyreoidea)	C73.9	C73.9	C73	193.9	194

Morfologisk typ C73 Sköldkörtel (Tyreoidea)	ICD-O/3.2	ICD-O/2	C24/hist
Folikulära borderlinetumörer			
Folikulär tumör oklar malignitetspotential UMP	83351/b	83301/b	093/b
Hyaliniserande trabekulär tumör	83361/b	83301/b	093/b
Icke-invasiv follikulär tumör med papillärlika kärnor (NIFTP)	83491/b	83301/b	093/b
Tyreoideatumör med oklar malignitetspotential	83481/b	83301/b	093/b
Väldifferentierad follikulär tumör	83481/b	83301/b	093/b
Papillär cancer (PTC)			
Papillärt mikrocarcinom	83413	82603	096
Papillärt tyreoideacarcinom cylindercellsvariant ("tall-cells")	83443	82603	096
Papillärt tyreoideacarcinom follikulär variant	83403	83403	096
Papillärt tyreoideacarcinom kapslad variant	83433	82603	096
Papillärt tyreoideacarcinom onkocytär variant	83423	82603	096
Papillärt tyreoideacarcinom/papillär cancer	82603	82603	096
Folikulär cancer (FTC)			
Folikulärt tyreoideacarcinom/folikulär cancer UNS	83303	83303	096
Folikulärt tyreoideacarcinom minimal invasion	83353	83303	096
Folikulärt tyreoideacarcinom kapslad angioinvasiv	83393	83303	096
Onkocytär cancer/Hürthlecellscancer			
Hürthlecellscarcinom	82903	82903	096
Onkocytär cancer	82903	82903	096
Oxyfil cancer	82903	82903	096

Tabellen fortsätter på nästa sida.

Morfologisk typ C73 Sköldkörtel (Tyreoidea)	ICD-O/3.2	ICD-O/2	C24/hist
Medullär cancer/blandad			
Blandat tyreoideacarcinom (medullärt och follikulärt)	83463	80203	196
Blandat tyreoideacarcinom (medullärt och papillärt)	83473	80203	196
C-cellsarcinom	83453	85113	186
Medullärt tyreoideacarcinom	83453	85113	186
Lågt differentierade tyreoideacarcinom			
Anaplastiskt tyreoideacarcinom	80203	80203	196
Differentierat höggradigt tyreoideacarcinom	83373	81403	096
Insulärt tyreoideacarcinom	83373	81403	096
Lågt differentierat tyreoideacarcinom	83373	81403	096
Odifferentierat tyreoideacarcinom	80203	80203	196
Pleomorft tyreoideacarcinom	80203	80203	196
Solitt tyreoideacarcinom	83373	81403	096
Trabekulärt tyreoideacarcinom	83373	81403	096
Övriga carcinom			
Mucinöst carcinom	84803	84803	096
Mukoepidermoitt carcinom	84303	84303	076
Sekretoriskt carcinom	85023	81403	096
Skivepitelcarcinom	80703	80703	146
Skleroserande mukoepidermoitt carcinom med eosinofili	84303	84303	076
Tymusderiverade eller tymusliknande tumörer			
Carcinoma showing thymus-like elements (CASTLE)	85893	80103	196
Intratyreoidalt tymuscarcinom med tymusliknande differentiering (CASTLE)	85893	80103	196
Spindle epithelial tumour with thymus-like elements (SETTLE)	85883	80103	196
Spolcellig epitelial tumör med tymuslik differentiering (SETTLE)	85883	80103	196

Tabellen fortsätter på nästa sida.

Morfologisk typ C73 Sköldkörtel (Tyreoidea)	ICD-O/3.2	ICD-O/2	C24/hist
Övriga tumörer			
Malignt teratom G3	90803	90803	826
Omoget teratom G2	90801/b	90801/b	823/b

Att tänka på vid registrering C73

Multipla tumörer samtidigt och över tid

- Varje primärtumör registreras var för sig.
- Multipla biopsier registreras som enskilda tumörer om det tydligt framgår att det är separata tumörer.
- Ny tumör registreras om tidigare tumör med samma morfologi är angiven som radikalt borttagen. Om tidigare tumör med samma morfologi inte är angiven som radikalt borttagen hanteras det som ett recidiv.

Användning av diagnosgrund 8 (specificerad morfokod utan PAD eller cyt)

- **Medullärt tyreoideacarcinom** som endast är kliniskt diagnostiserat registreras med morf-kod 83453 och diagnosgrund 8.

Att tänka på vid val av läge

- De två tymusliknande tumörformerna ska inte förväxlas med tumörer utgående från ektopisk tymusvävnad.
- Tymom utgående från ektopisk tymusvävnad i sköldkörteln registreras på C37 Tymus.
- Paragangliom i området anses härröra från närliggande paraganglier och registreras på läge C75.5.

Att tänka på vid val av morfologi

- Adenom registreras inte för tyreoidea oavsett endokrin aktivitet.
- Var uppmärksam på om PAD beskriver adenom eller carcinom. Hürtlecellsadenom är relativt vanligt att se på ett PAD där patienten även har en annan anmälningspliktig typ av tyreoideacancer. Adenom ska inte registreras på läge C73.9. Däremot ska Hürtlecellscarcinom registreras.
- Skivepitelcarcinom kan förekomma men är ovanligt. Om skivepiteldifferentiering finns i en tumör med annan huvudsaklig differentiering registreras huvudtypen. Säkerställ att det inte rör sig om metastas/överväxt från närliggande lokaler.

- Begreppet jättecells carcinom hänförs i tyreoidea till anaplastiskt tyreoideacarcinom och registreras som det.

Historik

- **Follikulärt tyreoideacarcinom** indelas i olika varianter med hänsyn till invasionsmönstret. För att skilja UNS varianten från varianten med omfattande ("widely") invasion läggs /0 till som sjätte siffra i Kvalitetsregistret. Mellan 2014-01-01 och 2022-12-31 lades den 6:e siffran till även i Cancerregistret.

Klinisk överblick C73

Anatomi

Sköldkörteln är belägen på halsens framsida, framför den delen av struphuvudet som kallas för sköldbrusket. På grund av sitt embryologiska ursprung har körteln två separata lober som sammanbinds med en lite central vävnadsbrygga som kallas isthmus. Det förekommer också relativt ofta sköldkörtelvävnad utanför den egentliga körteln, så kallad ektopisk vävnad.

Tumörer

Tumörerna på läget delas in i följande huvudgrupper beroende på morfologin:

- Follikulära borderline tumörer (räknas inte som cancer, koder slutar på /1).
- Papillär cancer
- Follikulär cancer
- Onkocytär cancer
- Medullär cancer
- Blandad medullär och follikulär cancer
- Lågt differentierad cancer
- Anaplastisk cancer

Mucinös cancer kan förekomma men det är ovanligt.

Utredning och provtagning/preparat

Vid tumörliknande bildningar i sköldkörteln görs en radiologisk undersökning. Om denna visar misstanke om malignitet skall finnålspunktion med ultraljudsledning utföras. Detta gör att en cytologisk bedömning ofta är första morfologiska undersökningen.

För bedömningen används en systematiserad skala enligt Bethesda:

1. Ej diagnostiskt eller otillfredsställande utbyte.
2. Benigt utbyte.
3. Atypi med oklar signifikans eller oklar follikulär förändring.
4. Follikulär neoplasi eller misstanke om follikulär neoplasi.
5. Misstanke om malignitet.
6. Malignt.

Om den samlade bilden tyder på tumör som kan vara malignt eller är oklar görs operation där en del av eller hela sköldkörteln avlägsnas och undersöks med histopatologisk undersökning.

Binjure (Glandula suprarenalis) C74

Kliniskt läge C74	ICD-O/3.2	ICD-O/2	ICD-10	ICD-9	ICD-7
Bark (cortex)	C74.0	C74.0	C74.0	194.0	195.0
Märg (medulla)	C74.1	C74.1	C74.1	194.0	195.0
Binjure UNS	C74.9	C74.9	C74.9	194.0	195.0

Morfologisk typ C74 Binjure (Glandula suprarenalis)	ICD-O/3.2	ICD-O/2	C24/hist
Barkspecifika tumörer C74.0			
Adrenokortikalt adenom	83700	83700	091
Adrenokortikalt carcinom	83703	83703	096
Binjurebarksadenom UNS	83700	83700	091
Binjurebarkscarcinom	83703	83703	096
Binjurebarkstumör UNS	83700	83700	091
Gonadal stromal tumör UNS	85901	85901	056
Könslist-stromal tumör UNS	85901	85901	056
Malign binjurebarkstumör	83703	83703	096
Märgspecifika tumörer C74.1			
Blandat ganglioneuroblastom	94903	94903	406
Feokromocytom UNS	87003	87003	446
Ganglioneuroblastom	94903	94903	406
Ganglioneurom	94900	94900	401
Neuroblastom UNS	95003	95003	416
Nodulärt ganglioneuroblastom	94903	94903	406
Sammansatt feokromocytom	87003	87003	446

Att tänka på vid registrering C74

Multipla tumörer samtidigt och över tid

- Varje primärtumör registreras var för sig.

Sidoangivelse

- Sidoangivelse är obligatoriskt för läget; 1 = höger, 2 = vänster, 9 = okänt.

Användning av diagnosgrund 8 (specificerad morf-kod utan PAD eller cyt)

- Feokromocytom som endast är kliniskt diagnostiserat registreras med morf-kod 87003 och diagnosgrund 8.
- Neuroblastom som endast är kliniskt diagnostiserat registreras med morf-kod 95003 och diagnosgrund 8.

Att tänka på vid val av läge

- Alla carcinom utgår från barken och registreras på läge C74.0.
- Tumörer med nervcellsliknande ursprung hör till de märgspecifika tumörerna och registreras på läge C74.1.

Att tänka på vid val av morfologi

- Binjurebarksadenom ska i regel registreras. Undantag är tumörer utan histologisk diagnos som är upptäckta som bifynd (s.k. incidentalom) vid radiologisk undersökning eller obduktion.

Historik

- Neuroblastom hos barn till och med 9 år med klinisk diagnosgrund registrerades med morf-kod 80003 t.o.m. 2017-12-31.
- 2024-01-01 togs åldersvillkoret bort för registrering av neuroblastom med klinisk diagnosgrund.
- Feokromocytom UNS registrerades med morf-kod 87000 t.o.m. 2019-12-31.

Klinisk överblick C74

Anatomi

Binjuren har ett yttre skikt och en inre kärna som är uppbyggda av olika celltyper med olika endokrin aktivitet. Det yttre skiktet, barken, producerar steroidhormoner som kortisol, aldosteron och hormoner relaterade till manligt könshormon. Det inre skiktet, mären, har ett annat embryologiskt

ursprung och består av celler som närmast är av nervcellstyp. Dessa celler reagerar på grund av sitt kemiska innehåll med omgivningen och ger upphov till en färgreaktion, de kallas därför kromaffina. I märgen produceras adrenalin och noradrenalin som är centrala för kroppens stresshanteringssystem.

Tumörer

Barken och märgen har olika tumörtyper och även om det inte är specificerat tydligt i anmälan om tumören kommer från bark eller märg kan läget förutsättas. De märgspecifika tumörerna är av nervcellsliknande ursprung men i barken finns inte dessa.

Hormonproducerande adenom kan vara så kallade Conn-tumörer (aldosteronproducerande), Cushing tumörer (kortisolproducerande) eller tumörer som producerar derivat av manligt eller kvinnligt könshormon. Så kallade "incidentalom", adenom utan kliniska tecken på aktivitet som upptäckts som bifynd vid radiologisk undersökning eller obduktion registreras inte.

Notera att carcinom i binjuren alltid utgår från barken.

Feokromocytom är egentligen ett specifikt namn för paragangliom uppkommet i binjuremärgen. Namnet hänför till tumörens brunaktiga färg. Tidigare delades feokromocytom in i maligna och benigna, beroende på bland annat storlek, men i den aktuella klassifikationen räknas alla feokromocytom ha viss metastatisk potential och endast koden som slutar på /3 är numera relevant. Det finns en ospecifik och en sammansatt variant, men de har samma kod. Det har funnits många synonyma beteckningar (till exempel feokromoblastom och kromaffint paragangliom) men dessa är omoderna och bör undvikas.

Neuroblastiska tumörer uppkomna i märgen delas in i olika varianter beroende på ingående komponenter av primitiva nervceller och neuronala stödstrukturer, där neuroblastomär mer primitivt och de andra varianterna innehåller mogna, gangliecellsliknande cellkomponenter.

Utredning och provtagning/preparat

Hormonproducerande binjuretumörer upptäcks oftast på grund av symtom. Provtagning av hormonnivåer kan ingå i utredningen. Radiologisk undersökning och nålbiopsier kan förekomma i utredningen. Vid fastställd tumör görs resektion.

Övriga endokrina körtlar och därmed besläktade vävnader C75.0, C75.4–5 och C75.9

Kliniskt läge C75	ICD-O/3.2	ICD-O/2	ICD-10	ICD-9	ICD-7
Bisköldkörtel (glandula paratyreoidea)	C75.0	C75.0	C75.0	194.1	195.1
Hypofys, inkl. Rathkes ficka	C75.1	C75.1	C75.1	194.3	195.3
Hypofysgång (ductus craniopharyngealis)	C75.2	C75.2	C75.2	191.7	193.0
Tallkottkörtel (corpus pineale)	C75.3	C75.3	C75.3	194.4	193.0
Carotiskroppen (glomus caroticum)	C75.4	C75.4	C75.4	194.5	195.7
Paraganglier inkl. aortic body and glomus jugulare	C75.5	C75.5	C75.5	194.6	195.7
Endokrin körtel UNS	C75.9	C75.9	C75.9	194.9	195.9

Kodningsinstruktioner för hypofys, hypofysgång och tallkottkörtel finns under kapitlet för CNS.

Morfologisk typ C75	ICD-O/3.2	ICD-O/2	C24/hist
Bisköldkörtel (paratyreoidea) C75.0			
Adenom	81400	81400	091
Carcinom/adenocarcinom	81403	81403	096
Huvudcellsadenom	83210	81400	091
Lipoadenom	83240	81400	091
Oxyfilt adenom	82900	82900	091
Vattenklarcellsadenom	83220	81400	091
Karotiskroppen (glomus caroticum) C75.4			
Paragangliom karotiskropp	86923	86921	441
Paraganglier (övriga extraadrenala) C75.5			
Extraadrenalt paragangliom UNS	86933	86931	441
Jugulotympaniskt paragangliom	86903	86901	441
Jugulärt paragangliom	86903	86901	441

Tabellen fortsätter på nästa sida.

Morfologisk typ C75	ICD-O/3.2	ICD-O/2	C24/hist
Laryngealt paragangliom	86933	86931	441
Sammanfattat paragangliom	86933	86931	441
Sympatiskt paragangliom	86813	86931	441
Paragangliom, aortakropp/glomus aorticum	86913	86911	441
Paragangliom, glomus jugulare	86903	86901	441
Paragangliom UNS	86803	86803	446
Vagalt paragangliom	86933	86931	441
Endokrin körtel UNS C75.9			
Adenom UNS	81400	81400	091
Gastrinom	81533	81533	446
Glukagonom	81523	81523	446

Att tänka på vid registrering C75.0, C75.4–5 och C75.9

Multipla tumörer samtidigt och över tid

- Varje primärtumör registreras för sig.

Sidoangivelse

- Inte aktuellt på detta läge.

Användning av diagnosgrund 8 (specificerad morf-kod utan PAD eller cyt)

- **Germinalcellstumör** som endast är kliniskt diagnostiserat registreras med morf-kod 90643 och diagnosgrund 8.
- **Moget teratom** som endast är kliniskt diagnostiserat registreras med morf-kod 90800 och diagnosgrund 8.
- **Teratom UNS** som endast är kliniskt diagnostiserat registreras med morf-kod 90801 och diagnosgrund 8.
- **Omoget/malignt teratom** som endast är kliniskt diagnostiserat registreras med morf-kod 90803 och diagnosgrund 8.
- **Gangliocytom** som endast är kliniskt diagnostiserat registreras med morf-kod 94920 och diagnosgrund 8.
- **Neuroblastom** som endast är kliniskt diagnostiserat registreras med morf-kod 95003 och diagnosgrund 8.

Att tänka på vid val av läge

- Endokrina tumörer utgående från pankreas ö-celler/endokrina pankreas registreras på läge C25.4.
- Endokrina tumörer i äggstockar, testiklar, tymus eller sköldkörtel registreras på respektive lägen.

Att tänka på vid val av morfologi

- **Paratyreoideaadenom** registreras med morf-kod 81400. Hyperplasi i paratyreoidea är inte en tumör och ska inte registreras. Det räcker inte att det i PAD står ”patologisk paratyreoideavävnad” för att man ska tolka det som ett adenom.

Historik

- Neuroblastom hos barn till och med 9 år med klinisk diagnosgrund registrerades med morf-kod 80003 t.o.m. 2017-12-31.
- 2024-01-01 togs åldersvillkoret bort för registrering av neuroblastom med klinisk diagnosgrund.
- Neuroendokrina tumörer som var del av tumörsyndrom MEN1 registrerades (i de fall syndromet framgick i anamnesen) fram till 2022-12-31 på läge C75.8 med morf kod 83601.
- Glomus jugulare, ett parasympatiskt paraganglion, kodades tidigare felaktigt i ICD-O/2 på C75.9 med dess översättningar för ICD-9 och ICD-7.
- Lokalen Multifokal lokalisering C75.8 som finns i ICD-O/3.2 användes tidigare för registrering av MEN1, men läget skall inte användas då varje tumör skall registreras för sig.

Klinisk överblick C75.0, C75.4–5 och C75.9

Anatomi

Paraganglier är anhopningar av celler som härstammar från neurallisten, det vill säga är nervcellsliknande. Paraganglier finns spritt i anslutning till inälvorna. Binjurarnas märg är egentligen paraganglier och ibland används indelningen adrenal och extra-adrenal paraganglier. De delas också in i sympatiska, som har kromaffina celler och endokrin funktion, och parasympatiska paraganglier med non-kromaffina glomusceller och kemodetektorfunktion. Det vill säga sympatiska paraganglier producerar hormonellt aktiva ämnen och parasympatiska paraganglier analyserar sin omgivning avseende till exempel syrgastrick eller salthalt. Vissa större paraganglier har egna namn.

Normalt finns hos en individ fyra separata paratyreioideor. Således kan en person teoretiskt ha mer än en separat paratyreoidatumör och separata registreringar skall i så fall göras.

Läget endokrin körtel UNS kan förutom ospecificerad lokal vara aktuellt för tumörer som uppkommer från anhopningar av endokrina celler som ligger enskilt (icke-organformande) i annan vävnad.

Tumörer

I paraganglier och binjurarnas märg uppkommer i princip två olika tumörtyper; neuroblastom inklusive ganglioneuroblastom samt paragangliom. Neuroblastomen är i princip pediatrika tumörer och paragangliom uppträder i regel hos vuxna. Alla feokromocytom och paragangliom skall betraktas som maligna enligt gällande klassifikationer.

Utredning och provtagning/preparat

Utredning innefattar bilddiagnostik och endokrinologisk undersökning. Beroende på läget görs biopsitagning och resektion.

Ofullständigt angivet läge

Ofullständigt angivet läge C76

Kliniskt läge C76 Ofullständigt angivet läge	ICD-O/3.2	ICD-O/2	ICD-10	ICD-9	ICD-7
Icke närmare specificerad lokalisation i huvudet, i ansiktet eller på halsen	C76.0	C76.0	C76.0	195.0	199.1
Icke närmare specificerad lokalisation i brösthålan eller på bröstkorgen (thorax)	C76.1	C76.1	C76.1	195.1	199.2
Icke närmare specificerad lokalisation i bukhålan eller bukväggen	C76.2	C76.2	C76.2	195.2	199.3
Icke närmare specificerad lokalisation i lilla bäckenet samt klinkor, ljumskar mm	C76.3	C76.3	C76.3	195.3	199.4
Icke närmare specificerad lokalisation i övre extremiteterna, inkl. skulderregionen	C76.4	C76.4	C76.4	195.4	199.5
Icke närmare specificerad lokalisation i nedre extremiteterna inkl höfterna	C76.5	C76.5	C76.5	195.5	199.5
Icke specificerad lokalisation inkl. rygg, flank och bål, UNS	C76.7	C76.7	C76.7	195.9	199.9
Övergripande växt i annan och/eller ofullständigt angiven lokalisation	C76.8	C76.7	C76.7	195.9	199.9

Läget har ingen egen morfologitabell utan här används koder från ICD-O/3.2 i enlighet med instruktionerna nedan.

Att tänka på vid registrering C76

Multipla tumörer samtidigt och över tid

- Varje primärtumör registreras var för sig.

Användning av diagnosgrund 8 (specificerad morfokod utan PAD eller cyt)

- Inte aktuellt på detta läge.

Att tänka på vid val av läge

- Lägena under ofullständigt angivet läge skall helst undvikas. Om någon form av lägesangivelse finns används ospecifikt läge som hör till den kroppsregionen.
- Mjukdelssarkom med okänd primärlokal registreras på läge C49.
- Nodalt lymfom med okänd primärlokal registreras på läge C77.9.
- Extranodalt lymfom (uppkommet utanför lymfkörtlar) med okänd primärlokal registreras på läge C80.9.

Att tänka på vid val av morfologi

- Gynekologiska diagnoser kan förekomma på läge C76, då vanligen inrapporterade via kvalitetsregister. För val av morf-kod se läge C56.

Historik

- Inte aktuellt på detta läge.

Klinisk överblick C76

Anatomi

Läget innefattar övergripande indelningar av kroppen som både kan inkludera ytliga och djupa lokaler, inre organ samt kroppshålor.

Tumörer

Läget används för anmälningar med sparsam information, till exempel spridd tumörväxt och ofullständig utredning inklusive mycket lågt differentierade tumörformer.

Till exempel tumörer utgångna från oklar lokal i gyn-området kan förekomma på detta läge, då vanligen inkomna via kvalitetsregister.

Utredning och provtagning/preparat

För läget kan tumörer som upptäcks i livet slutskede och där ofullständig utredning görs komma i fråga. Finnålspunktion eller nålbiopsier med ofullständig karakterisering kan vara den enda provtagning som görs om vidare behandling inte är meningsfull eller ytterligare utredning inte hinns med.

Lymfkörtel

Lymfkörtel C77

Kliniskt läge C77	ICD-O/3.2	ICD-O/2
Huvud, ansikte och hals	C77.0	Se lymfomkapitel
Intratorakalt	C77.1	Se lymfomkapitel
Intraabdominellt	C77.2	Se lymfomkapitel
Axill och övre extremitet	C77.3	Se lymfomkapitel
Ljumske och nedre extremitet	C77.4	Se lymfomkapitel
Bäcken	C77.5	Se lymfomkapitel
Lymfkörtlar i multipla kroppsregioner	C77.8	Se lymfomkapitel
Lymfkörtel UNS	C77.9	Se lymfomkapitel

För morfologisk typ och översättning till ICD-O/2, ICD-9 samt ICD-7 hänvisas till tabellerna under Malignt lymfom.

Att tänka på vid registrering C77

Multipla tumörer samtidigt och över tid

- Om ett lymfom engagerar lymfkörtlar i flera olika områden i kroppen görs registreringen på C77.8.

Användning av diagnosgrund 8 (specificerad morfokod utan PAD eller cyt)

- Inte aktuellt på detta läge.

Att tänka på vid val av läge

- På läget registreras så kallade nodala lymfom, det vill säga lymfom som utgår från lymfkörtlar.
- Lymfom som inte är lokaliserade till lymfkörtlar, så kallade extranodala lymfom registreras inte på C77 utan på respektive läge.
- Om ingen lokalisation anges för ett **extranodalt** lymfom registreras det på läge C80.9.

Att tänka på vid val av morfologi

- Endast i sällsynta fall förekommer andra tumörformer än lymfom med primärlokal i lymfkörtlar. Det är viktigt att noga kontrollera så att det inte rör sig om metastatisk växt, då detta är mycket vanligare.

Historik

- Fram till och med IDC-O/2 registrerades tumörer i lymfkörtlar som var sekundära eller utan närmare specifikation på detta läge. Detta gällde inte lymfom och sarkom som registrerades på respektive läge.

Klinisk överblick C77

Anatomi

Lymfocyter är en undergrupp av vita blodkroppar ingående i immunsystemet och som har en rund, icke-loberad cellkärna. Det finns tre huvudtyper; B-lymfocyter, T-lymfocyter och NK-celler. Lymfocyterna bildas i benmärgen och de celler som blir B-lymfocyter går igenom sin mognadsprocess där, medan de celler som blir T-lymfocyter mognar i tymus. B-celler har som huvuduppgift att bilda antikroppar medan de övriga celltyperna mer direkt angriper främmande eller avvikande organismer och celler. Det går inte att se skillnad på olika typer av lymfocyter utan tilläggsanalyser som immunhistokemi eller flödescytometri.

Tumörer

Lymfom finns i ett stort antal undertyper där huvudgrupperna är Hodgkinlymfom och icke-Hodgkinlymfom. Viktiga undertyper är aggressiva B-cellslymfom, mantelcellslymfom, hudlymfom, T-cellslymfom och hårcellsleukemi. Lymfom förutom Hodgkinlymfom drabbar vanligen äldre personer. Debuten är ofta symtom som tyder på störning i immunförsvaret med infektionskänslighet och feber, samt förstörade lymfkörtlar. Det finns varianter som är aggressiva och snabbt progredierande men också varianter som har ett långsamt förlopp med ett längre stadium av stillsam karaktär.

Utredning och provtagning/preparat

I utredningen ingår undersökning av perifert blod och blodvärden, kroppsundersökning med speciellt fokus på lymfkörtlar och lymfstationerna i svalget är också viktig. Benmärgsprov tas separat. Bilddiagnostik samt finnålspunktion eller excision av en hel lymfkörtel för möjlighet till histologisk undersökning med tilläggsanalyser. De lågmaligna lymfomen kan följas kliniskt under många år utan att egentlig åtgärd krävs men kan sedan övergå i mer akut form. De högmaligna varianterna kräver omedelbar behandling.

Malign tumör med okänd primär lokalisation

Malign tumör med okänd primär lokalisation C80 (ICD-O/2 C77-C80)

Kliniskt läge C80	ICD-O/3.2	ICD-O/2	ICD-10	ICD-9	ICD-7
Okänd primär lokalisation					
Ospecificerad lokalisation	C80.9	C80.9	C80	199.1	199.9
Multifokal lokalisation, ospecificerad	C80.9	C80.9	C80	199.0	199.9
Lever UNS, oklart om primär/sekundär	C80.9	C22.9	C22.9	155.2	156
Lunga eller pleura UNS, oklart om primär/sekundär	C80.9	C39.8	C39.8	165.9	163
Sekundär malign tumör i lymfkörtel					
Huvud, ansikte och hals	C80.9	C77.0	C77.0	196.0	199.9
Intratorakalt	C80.9	C77.1	C77.1	196.1	199.9
Intraabdominellt	C80.9	C77.2	C77.2	196.2	199.9
Axill och övre extremitet	C80.9	C77.3	C77.3	196.3	199.9
Ljumske och nedre extremitet	C80.9	C77.4	C77.4	196.5	199.9
Bäcken	C80.9	C77.5	C77.5	196.6	199.9
Lymfkörtlar i multipla kroppsregioner	C80.9	C77.8	C77.8	196.8	199.9
Lymfkörtlar UNS	C80.9	C77.9	C77.9	196.9	199.9
Sekundär malign tumör i andnings- och matsmältningsorganen					
Metastas i lunga	C80.9	C78.0	C78.0	197.0	199.9
Metastas i mediastinum	C80.9	C78.1	C78.1	197.1	199.9
Metastas i lungsäck (Cyt med maligna celler i pleuravätska kan i regel preliminärregistreras på läge C34)	C80.9	C78.2	C78.2	197.2	199.9
Metastas i andra och ospecificerade respirationsorgan	C80.9	C78.3	C78.3	197.3	199.9

Tabellen fortsätter på nästa sida.

Kliniskt läge C80	ICD-O/3.2	ICD-O/2	ICD-10	ICD-9	ICD-7
Metastas i tunntarm	C80.9	C78.4	C78.4	197.4	199.9
Metastas i tjocktarm och ändtarm	C80.9	C78.5	C78.5	197.5	199.9
Metastas i bukhinna och retroperitonealrummet	C80.9	C78.6	C78.6	197.6	199.9
Metastas i lever	C80.9	C78.7	C78.7	197.7	199.9
Metastas i andra ospecificerade matsmältningsorgan	C80.9	C78.8	C78.8	197.9	199.9
Sekundär malign tumör övriga lokalisationer					
Metastas i njure och njurbäcken	C80.9	C79.0	C79.0	198.0	199.9
Metastas i urinblåsa och andra specificerade urinorgan, urinorgan UNS	C80.9	C79.1	C79.1	198.1	199.9
Metastas i huden	C80.9	C79.2	C79.2	198.2	199.9
Metastas i hjärnan och hjärnhinnor	C80.9	C79.3	C79.3	198.3	199.9
Metastas i andra och ospecificerade delar av nervsystemet	C80.9	C79.4	C79.4	198.4	199.9
Metastas i ben och benmärg	C80.9	C79.5	C79.5	198.5	199.9
Metastas i ovarium	C80.9	C79.6	C79.6	198.6	199.9
Metastas i binjure	C80.9	C79.7	C79.7	198.9	199.9
Metastas i andra specificerade lokalisationer	C80.9	C79.8	C79.8	198.9	199.9

Att tänka på vid registrering C80

Multipla tumörer samtidigt och över tid

- Metastas registreras endast om primärtumören är okänd.

Användning av diagnosgrund 8 (specificerad morfokod utan PAD eller cyt)

- Inte aktuellt på detta läge.

Att tänka på vid val av läge

- Mjukdelssarkom med okänd primärlokal får ej förekomma på läge C80.9, utan ska registreras på läge C49.
- Metastas av GIST registreras på läge C26.9 om ingen primärlokal anges.

- Lymfom som inte är lokaliserade till lymfkörtlar, extranodalt lymfom, registreras på sitt faktiska läge. För extranodalt lymfom utan specificerad primärlokal används C80.9.
- Nodalt lymfom med okänd primärlokal registreras på läge C77.9.

Att tänka på vid val av morfologi

- Läget används för tumörer där man har kunnat faställa att det rör sig om sekundär manifestation/metastas och primärtumörens läge är oklart eller okänt.
- Översättningarna bakåt skiljer sig beroende på lokalen där den påvisade tumörväxten är belägen, det vill säga den lokalen som anses vara läget för metastas/sekundärväxt.
- Pseudomyxoma peritonei är en beteckning för mer eller mindre utbredd förekomst av mucindepositioner och mucinösa körtelstrukturer i bukhålan. Tillståndet är sekundärt till mucinproducerande tumör i något av bukhålans organ, oftast appendix. Om anmälan inkommer där primärlokal inte är fastställd används morf-kod 84803 och läge Metastas i bukhinna och Retroperitonealrummet C80.9.

Historik

- Inte aktuellt på detta läge.

Klinisk överblick C80

Anatomi

Läget omfattar vad som kan beskrivas som organ som är ”vanliga” lokaler för metastasering.

Tumörer

På grund av tumörbiologin kommer i praktiken dessa lägen att i första hand bli aktuella för registrering av carcinom som upptäcks i ett sent stadium med multipla lokalisationer och drag som inte möjliggör säkert fastställande av vad som är ursprungslokalen. Det kan också förekomma att malignt melanom upptäcks på lokaler där sådana inte kan vara primära men att primärtumören inte kan lokaliseras.

Utredning och provtagning/preparat

Utredningen som leder fram till en diagnos som kommer att höra till detta läge är växlande med typfallet torde vara omfattande tumörväxt i sent skede eller lågt differentierade tumörformer med utbredd växt.

Hematopoetiska och Retikuloendoteliala systemet samt Maligna lymfom

Inledning

Hematologiavsnittet i kodinstruktionen uppdaterades i sin helhet senast 2012. Inför aktuell version av kodinstruktionen har genomgång gjorts av WHO Classification of Tumours Haematolymphoid Tumours (5th ed.), KVAST-dokument för Hematopatologi ("SNOMED-lathund"), samt nationella vårdprogram och nationella kvalitetsregister (NKR) inom hematologiska neoplastiska sjukdomar.

Kapitlen Hematopoetiska och Retikuloendoteliala systemet samt Maligna lymfom i föregående kodinstruktion har sammanförts till ett kapitel som bättre speglar aktuell syn av diagnoserna inom området.

Se sammanslagna tabeller över läge och morfologi nedan. En kolumn har lagts till i tabellerna med hänvisning till vilket nationellt kvalitetsregister (NKR) diagnosen tillhör.

Hematologi

ICD-7	ICD-9	ICD-O/2	ICD-O/3	Benämning	Morf-kod ICD-O/3.2	Morf-kod ICD-O/2	C24/hist	NKR
C42 Myeloproliferativa neoplasier								
205.1	205.1	C92.1	C42.1	Kronisk myeloisk leukemi (KML), <i>BCR::ABL1</i>	98753	98633	226	KML
205.1	205.1	C92.1	C42.1	Kronisk myeloisk leukemi (KML) ¹	98753	98633	226	KML
207.1	208.1	C95.1	C42.1	Kronisk neutrofil leukemi (KNL)	99633	98033	296	MPN
208	209.1	D45	C42.1	Polycytemia vera (PV)	99503	99501	276	MPN
209	209.0	D47.1	C42.1	Primär myelofibros (PMF)	99613	99611	216	MPN
207.9	208.9	D47.3	C42.1	Essentiell trombocytomi (ET)	99623	99621	293	MPN
207.1	208.1	C95.1	C42.1	Kronisk eosinofil leukemi (KEL)	99643	98033	296	MPN
205.9	205.9	C92.7	C42.1	Juvenil myelomonocytleukemi (JMML)	99463	98683	296	MDS
209	209.0	D47.1	C42.1	Kronisk myeloproliferativ neoplasi UNS	99603	99601	216	MPN

¹ Kunde tidigare även registreras med morf-kod 98633 (Kronisk myeloisk leukemi, ej fullständigt utredd)

Hematopoetiska och Retikuloendoteliala systemet samt Maligna lymfom

ICD-7	ICD-9	ICD-O/2	ICD-O/3	Benämning	Morf-kod ICD-O/3.2	Morf-kod ICD-O/2	C24/hist	NKR
CRL Mastocytoser								
202.1	202.9	C96.2	C44	Kutan mastocytos (Urticaria pigmentosa)	97401/b	97401/b	381/b	Mastocytos
202.1	202.9	C96.2	CRL	Mastcellssarkom (MCS)	97403	97403	386	
202.1	202.9	D47.0	CRL	Indolent systemisk mastocytos (ISM)	97411/b	97411/b	381/b	Mastocytos
202.1	202.9	D47.0	C42.1	Benmärgsmastocytos	97411/b	97411/b	381/b	Mastocytos
202.1	202.9	C96.2	CRL	Systemisk mastocytos med associerad hematologisk neoplas	97413	97413	386	Mastocytos
202.1	202.9	C96.2	CRL	Aggressiv systemisk mastocytos (ASM)	97413	97413	386	Mastocytos
207.9	208.9	C94.3	C42.1	Mastcellsleukemi (MCL)	97423	99003	296	Mastocytos

ICD-7	ICD-9	ICD-O/2	ICD-O/3	Benämning	Morf-kod ICD-O/3.2	Morf-kod ICD-O/2	C24/hist	NKR
C42 Myelodysplastiska neoplasier								
205.9	205.9	D46.0	C42.1	MDS med unilinjär dysplasi (MDS-SLD)	99803	99811	223	MDS
205.9	205.9	D46.1	C42.1	MDS med ringsideroblaster med unilinjär dysplasi (MDS-RS-SLD)	99823	99821	223	MDS
205.9	205.9	D46.2	C42.1	MDS med blastökning (MDS-IB)	99833	99831	223	MDS
205.9	205.9	D46.9	C42.1	MDS med multilinjär dysplasi (MDS-MLD)	99853	99891	223	MDS
205.9	205.9	D46.7	C42.1	MDS med isolerad del(5q) (MDS-del 5q)	99863	99891	223	MDS
205.9	205.9	D46.9	C42.1	MDS, oklassificerbar (MDS-U)	99893	99891	223	MDS
205.9	205.9	D46.1	C42.1	MDS med ringsideroblaster med multilinjär dysplasi (MDS-RS-MLD)	99933	99821	223	MDS

ICD-7	ICD-9	ICD-O/2	ICD-O/3	Benämning	Morf-kod ICD-O/3.2	Morf-kod ICD-O/2	C24/hist	NKR
C42 Myelodysplastiska/myeloproliferativa neoplasier								
202.4	205.9	C91.4	C42.1	Kronisk myelomonocytleukemi (KMML)	99453	98683	296	MDS
205.1	205.1	C92.1	C42.1	Myelodysplastisk/myeloproliferativ neoplasia med neutrofili	98763	98633	226	MDS
205.1	205.1	C92.1	C42.1	Atypisk kronisk myeloisk leukemi, <i>BCR::ABL1</i> negativ (aKML)	98763	98633	226	MDS
205.9	205.9	D46.1	C42.1	MDS/MPN med ringsideroblaster och trombocytos (MDS/MPN-RS-T)	99823	99821	223	MDS
209	209.0	D47.1	C42.1	Myelodysplastisk/myeloproliferativ neoplasia, oklassificerbar (MDS/MPN-U)	99753	99601	216	MDS

Hematopoetiska och Retikuloendoteliala systemet samt Maligna lymfom

ICD-7	ICD-9	ICD-O/2	ICD-O/3	Benämning	Morf-kod ICD-O/3.2	Morf-kod ICD-O/2	C24/hist	NKR
C42 Akut myeloisk leukemi (AML) med återkommande genetiska avvikelser								
205.0	205.0	C92.0	C42.1	AML med t(6;9)(p22.3;q34.1); <i>DEK::NUP214</i>	98653	98613	226	AML
205.9	205.9	C92.4	C42.1	Akut promyelocytleukemi (APL); <i>PML::RARA</i>	98663	98663	296	AML
205.0	205.0	C92.0	C42.1	AML med inv(3)/t(3;3); <i>GATA2, MECOM</i>	98693	98613	226	AML
205.9	205.9	C92.5	C42.1	AML med inv(16)/t(16;16); <i>CBFB::MYH11</i>	98713	98673	296	AML
205.0	205.0	C92.0	C42.1	AML med <i>NPM1</i> mutation	98773	98613	226	AML
205.0	205.0	C92.0	C42.1	AML med bialleliska <i>CEBPA</i> mutationer	98783	98613	226	AML
205.0	205.0	C92.0	C42.1	AML med <i>RUNX1</i> mutation	98793	98613	226	AML
205.0	205.0	C92.0	C42.1	AML med t(8;21)(q22;q22.1)	98963	98613	226	AML
205.0	205.0	C92.0	C42.1	AML med t(9;11)(p21.3;q23.3); <i>KMT2A::MLLT3</i>	98973	98613	226	AML
205.0	205.0	C92.0	C42.1	AML (megakaryoblastisk) med t(1;22)(p13.3;q13.3); <i>RBM15::MKL1</i>	99113	98613	226	AML
205.0	205.0	C92.0	C42.1	AML med <i>BCR::ABL1</i>	99123	98613	226	AML

ICD-7	ICD-9	ICD-O/2	ICD-O/3	Benämning	Morf-kod ICD-O/3.2	Morf-kod ICD-O/2	C24/hist	NKR
C42 Akut myeloisk leukemi (AML) med andra definierade genetiska avvikelser								
207.2	207.0	C94.0	C42.1	Akut erytroid leukemi (AEL)	98403	98403	286	AML
205.0	205.0	C92.0	C42.1	AML med <i>NUP98</i> -rearrangemang ¹ /AML UNS	98613	98613	226	AML
205.9	205.9	C92.5	C42.1	Akut myelomonocytleukemi (AMML)	98673	98673	296	AML
205.0	205.0	C92.0	C42.1	Akut basofil leukemi (ABL)	98703	98613	226	AML
205.0	205.0	C92.0	C42.1	AML med minimal differentiering	98723	98613	226	AML
205.0	205.0	C92.0	C42.1	AML utan utmognad	98733	98613	226	AML
205.0	205.0	C92.0	C42.1	AML med utmognad	98743	98613	226	AML
206.0	206.0	C93.0	C42.1	Akut monoblastleukemi/akut monocytleukemi	98913	98913	256	AML
205.0	205.0	C92.0	C42.1	AML med myelodysplasirelaterade förändringar	98953	98613	226	AML
207.3	207.2	C94.2	C42.1	Akut megakaryoblastleukemi (AMKL)	99103	99103	296	AML
205.9	205.3	C92.3	CRL	Myelosarkom	99303	99303	226	AML
209	209.0	C94.4	C42.1	Akut panmyelos med myelofibros	99313	99313	216	AML

Även AML med följande genetiska avvikelser: *RUNX1T3(CBFA2T3)::GLIS2*, *KAT6A::CREBBP*, *FUS::ERG*, *MNX1::ETV6*, *NPM1::MLF1*

Hematopoetiska och Retikuloendoteliala systemet samt Maligna lymfom

ICD-7	ICD-9	ICD-O/2	ICD-O/3	Benämning	Morf-kod ICD-O/3.2	Morf-kod ICD-O/2	C24/hist	NKR
C42 Myeloiska neoplasier, övrigt								
205.0	205.0	C92.0	C42.1	Terapirelaterad myeloisk neoplasia (Terapirelaterad AML/MDS ¹)	99203	98613	226	AML
207.3	207.2	C94.2	C42.1	Myeloisk leukemi associerad med Down syndrom	98983	99103	296	

Terapirelaterad MDS registrerades tidigare med följande översättning SNOMED2 99891, C24/hist 223, ICD-7 205.9, ICD-9 205.9, ICD-O/2 D46.9

ICD-7	ICD-9	ICD-O/2	ICD-O/3	Benämning	Morf-kod ICD-O/3.2	Morf-kod ICD-O/2	C24/hist	NKR
C42 Akuta leukemier med oklar linjetillhörighet								
207.0	208.0	C95.0	C42.1	Akut odifferentierad leukemi (AUL), Akut leukemi UNS	98013	98013	296	AML
207.0	208.0	C95.0	C42.1	Bilinjär (bifenotypisk) akut leukemi	98053	98013	296	AML
207.0	208.0	C95.0	C42.1	Akut leukemi med blandad fenotyp med t(9;22)(q34.1;q11.2); <i>BCR::ABL1</i>	98063	98013	296	AML
207.0	208.0	C95.0	C42.1	Akut leukemi med blandad fenotyp med t(v;11q23); <i>KMT2A</i> rearrangemang	98073	98013	296	AML
207.0	208.0	C95.0	C42.1	Akut leukemi med blandad fenotyp, B/myeloid	98083	98013	296	AML
207.0	208.0	C95.0	C42.1	Akut leukemi med blandad fenotyp, T/myeloid	98093	98013	296	AML

Hematopoetiska och Retikuloendoteliala systemet samt Maligna lymfom

ICD-7	ICD-9	ICD-O/2	ICD-O/3	Benämning	Morf-kod ICD-O/3.2	Morf-kod ICD-O/2	C24/hist	NKR
CRL Histiocytära och dendritiska neoplasier								
200.1	200.1	C83.8	CRL	Blastisk plasmacytoid dendritisk cellneoplasi (BPDCN)	97273	96863	306	AML
202.1	202.9	D76.0	CRL	Langerhans cellhistiocytos UNS ¹	97511	77860	386	
202.1	202.9	D76.0	CRL	Disseminerat Langerhans cellhistiocytos	97513	77860	386	
202.1	202.9	C96.7	CRL	Langerhans cellsarkom	97563	99713	386	
202.1	202.9	C96.7	CRL	Malign histiocytos av Langerhans fenotyp	97563	99713	386	
202.1	202.9	C96.7	CRL	Interdigiterande dendritiskt cellsarkom	97573	99713	386	
202.1	202.9	C96.7	CRL	Indeterminate dendritic cell tumour	97573	99713	386	
202.1	202.9	D76.0	CRL	Juvenil xantogranulom	97491	77860	386	
202.1	202.9	D76.0	CRL	Erdheim-Chesters sjukdom	97493	77910	386	
202.1	202.9	D76.0	CRL	Rosai-Dorfman's sjukdom	97493	77910	386	
202.1	202.9	D76.0	CRL	ALK-positiv histiocytos	97503	77860	386	
202.1	202.9	C96.3	CRL	Histiocytärt sarkom	97553	97233	316	

¹ Har även registrerats med morf-kod 97513

Hematopoetiska och Retikuloendoteliala systemet samt Maligna lymfom

ICD-7	ICD-9	ICD-O/2	ICD-O/3	Benämning	Morf-kod ICD-O/3.2	Morf-kod ICD-O/2	C24/hist	NKR
C42 Prekursor B-cells neoplasier								
204.0	204.0	C91.0	C42.1	B-lymfoblastleukemi/lymfom UNS ¹	98113	982136	206	ALL
204.0	204.0	C91.0	C42.1	B-lymfoblastleukemi/lymfom med t(9;22)(q34;q11.2); <i>BCR::ABL1</i>	98123	982136	206	ALL
204.0	204.0	C91.0	C42.1	B-lymfoblastleukemi/lymfom med <i>KMT2A</i> rearrangemang	98133	982136	206	ALL
204.0	204.0	C91.0	C42.1	B-lymfoblastleukemi/lymfom t(v;11q23); <i>MLL</i> rearrangemang	98133	982136	206	ALL
204.0	204.0	C91.0	C42.1	B-lymfoblastleukemi/lymfom med <i>ETV6::RUNX1</i>	98143	982136	206	ALL
204.0	204.0	C91.0	C42.1	B-lymfoblastleukemi/lymfom med t(12;21)(p13;q22); TEL- AML1 (<i>ETV6-RUNX1</i>)	98143	982136	206	ALL
204.0	204.0	C91.0	C42.1	B-lymfoblastleukemi/lymfom med hyperdiploidi	98153	982136	206	ALL
204.0	204.0	C91.0	C42.1	B-lymfoblastleukemi/lymfom med hypodiploidi	98163	982136	206	ALL
204.0	204.0	C91.0	C42.1	B-lymfoblastleukemi/lymfom med t(5;14)(q31;q32); <i>IGH::IL3</i>	98173	982136	206	ALL
204.0	204.0	C91.0	C42.1	B-lymfoblastleukemi/lymfom med <i>TCF3::PBX1</i>	98183	982136	206	ALL
204.0	204.0	C91.0	C42.1	B-lymfoblastleukemi/lymfom med t(1;19)(q23;p13.3); E2A- PBX1 (<i>TCF3-PBX1</i>)	98183	982136	206	ALL
204.0	204.0	C91.0	C42.1	B-lymfoblastleukemi/lymfom, <i>BCR::ABL1</i> -liknande	98193	982136	206	ALL
204.0	204.0	C91.0	C42.1	Lymfoblastleukemi/lymfom UNS	98353	98213	206	ALL
205.0	205.0	C92.0	C42.1	B-lymfoblastleukemi/lymfom, <i>ETV6::RUNX1</i> -liknande	98963	98613	226	AML

¹ B-lymfoblastleukemi/lymfom UNS (96873) var tidigare uppdelat i Prekursor B-cell lymfoblastlymfom (97283) respektive Prekursor B-cell lymfoblastleukemi (98363). Enligt ICD-O/3.2 är båda dessa koder flyttade till 98113. Gäller från och med 2024-01-01. Samtliga registreringar översätts till B-lymfoblastleukemi.

ICD-7	ICD-9	ICD-O/2	ICD-O/3	Benämning	Morf-kod ICD-O/3.2	Morf-kod ICD-O/2	C24/hist	NKR
CRL Mogna B-cellsneoplasier								
200.1	200.1	C85.9	C42.2	Diffust småcelligt B-cellslymfom i mjältens röda pulpa	95913	95913	306	Lymfom
200.1	200.1	C85.9	C42.2	Hårcellsleukemi-variant (HCL-v)	95913	95913	306	Lymfom
200.1	200.1	C85.9	C42.2	Spleniskt B-cellslymfom/leukemi oklassificerbar	95913	95913	306	Lymfom
200.1	200.1	C83.8	CRL	Mediastinalt gråzonlymfom	95963	96833	306	Lymfom
200.1	200.1	C83.8	CRL	Oklassificerbart storcelligt B-cellslymfom intermediärt mellan DLBCL och HL	95963	96833	306	Lymfom
200.1	200.1	C82.9	C44	Primär kutant follikelcenterlymfom (PCFCL)	95973	96903	306	Lymfom
200.1	200.1	C83.8	CRL	Lymfoplasmocytiskt lymfom (LPL)	96713	96713	306	Lymfom
200.1	200.1	C83.8	CRL	Mantelcellslymfom (MCL)	96733	96743	306	Lymfom
200.1	200.1	C83.8	CRL	Primärt effusionslymfom (PEL)	96783	96833	306	Lymfom
200.1	200.1	C83.8	C38.3	Mediastinalt storcelligt B-cellslymfom	96793	96833	306	Lymfom
200.1	200.1	C83.8	CRL	Diffust storcelligt B-cellslymfom (DLBCL) UNS	96803	96833	306	Lymfom
200.1	200.1	C83.8	CRL	Diffust storcelligt B-cellslymfom (germinalcentertyp, aktiverad typ)	96803	96833	306	Lymfom
200.1	200.1	C83.8	C71	Primär diffust storcelligt B-cellslymfom i CNS	96803	96833	306	Lymfom
200.1	200.1	C83.8	C44	Primär kutant diffust storcelligt B-cellslymfom ("Leg type")	96803	96833	306	Lymfom
200.1	200.1	C83.8	CRL	EBV-positiv diffust storcelligt B-cellslymfom	96803	96833	306	Lymfom
200.1	200.1	C83.8	CRL	Diffust storcelligt B-cellslymfom associerat med kronisk inflammation	96803	96833	306	Lymfom
200.1	200.1	C83.8	CRL	Höggradigt B-cellslymfom UNS	96803	96833	306	Lymfom

Tabellen fortsätter på nästa sida.

Hematopoetiska och Retikuloendoteliala systemet samt Maligna lymfom

ICD-7	ICD-9	ICD-O/2	ICD-O/3	Benämning	Morf-kod ICD-O/3.2	Morf-kod ICD-O/2	C24/hist	NKR
200.1	200.1	C83.8	CRL	Höggradigt B-cellslymfom med <i>MYC</i> - och <i>BCL2</i> och/eller <i>BCL6</i> -rearrangemang	96803	96833	306	Lymfom
200.1	200.1	C83.7	CRL	Burkittlymfom (BL)	96873	96873	306	Lymfom
200.1	200.1	C83.7	CRL	Storcelligt B-cellslymfom med 11q-avvikelse	96873	96873	306	Lymfom
200.1	200.1	C83.7	CRL	Burkitt-liknande lymfom med 11q aberration	96873	96873	306	Lymfom
200.1	200.1	C83.8	CRL	T-cells/histiocytrikt storcelligt B-cellslymfom (THRLBCL)	96883	96833	306	Lymfom
200.1	200.1	C83.8	C42.2	Spleniskt marginalzonslymfom	96893	97113	306	Lymfom
200.1	200.1	C82.9	CRL	Folikulärt lymfom (FL)	96903	96903	306	Lymfom
200.1	200.1	C82.9	CRL	Folikulärt lymfom av pediatrik typ	96903	96903	306	Lymfom
200.1	200.1	C82.9	CRL	Folikulärt lymfom, grad 2	96913	96903	306	Lymfom
200.1	200.1	C82.9	CRL	Folikulärt lymfom, grad 1	96953	96903	306	Lymfom
200.1	200.1	C82.9	CRL	Folikulärt lymfom av duodenal typ	96953	96903	306	Lymfom
200.1	200.1	C82.9	CRL	Folikulärt lymfom, grad 3 (A och B)	96983	96903	306	Lymfom
200.1	200.1	C82.9	CRL	Storcelligt B-cellslymfom med <i>IRF4</i> -rearrangemang	96983	96903	306	Lymfom
200.1	200.1	C82.9	CRL	Extranodalt marginalzonslymfom (MALT)	96993	96903	306	Lymfom
200.1	200.1	C83.8	C77	Nodalt marginalzonslymfom (NMZL)	96993	97113	306	Lymfom
200.1	200.1	C82.9	C44	Primär kutant marginalzonslymfom	96993	96903	306	Lymfom
202.1	202.9	C84.4	C49.9	Intravaskulärt storcelligt B-cellslymfom	97123	97123	386	Lymfom
200.1	200.1	C83.8	CRL	Plasmablastiskt lymfom (PL)	97353	96833	306	Lymfom

Tabellen fortsätter på nästa sida.

Hematopoetiska och Retikuloendoteliala systemet samt Maligna lymfom

ICD-7	ICD-9	ICD-O/2	ICD-O/3	Benämning	Morf-kod ICD-O/3.2	Morf-kod ICD-O/2	C24/hist	NKR
200.1	200.1	C83.8	CRL	ALK-positivt storcelligt B-cellslymfom	97373	96833	306	Lymfom
200.1	200.1	C83.8	CRL	KSHV/HHV8-positivt diffust storcelligt B-cellslymfom	97383	96833	306	Lymfom
200.1	200.1	C83.8	CRL	Storcelligt B-cellslymfom vid HHV8-associerad multicentrisk Castlemans sjukdom	97383	96833	306	Lymfom
200.3	209.2	C88.0	C42.0	Waldenströms makroglobulinemi	97613	97613	396	Lymfom
200.2	200.8	C88.7	C42.0	Lymfomatoid granulamatos (LyG) grad 1-3	97661/b	97661/b	391/b	Lymfom
204.1	204.1	C91.1	C42.1	Kronisk lymfatisk leukemi (KLL)/småcelligt lymfocytiskt lymfom (SLL) ¹	98233	982336	206	KLL
204.9	204.9	C91.3	C42.1	Prolymfocytleukemi UNS	98323	98253	206	KLL
204.9	204.9	C91.3	C42.1	B-cells prolymfocytleukemi (B-PLL)	98333	982536	206	KLL
202.4	202.4	C91.4	C42.1	Hårcellsleukemi (HCL)	99403	99403	356	Lymfom
202.1	202.9	C96.7	C42.1	Posttransplantationsrelaterad lymfoproliferativ sjukdom (PTLD)	99711/b	99711/b	381/b	Lymfom

¹ Kronisk lymfatisk leukemi (KLL)/småcelligt lymfocytiskt lymfom (SLL) (98233) var tidigare uppdelat i Kronisk lymfatisk leukemi (982336) respektive Lymfocytiskt/lymfocytärt lymfom (96703). Enligt ICD-O/3.2 är kod 96703 borttagen och flyttad till 98233. Gäller från 2024-01-01. Samtliga registreringar översätts till KLL.

Hematopoetiska och Retikuloendoteliala systemet samt Maligna lymfom

ICD-7	ICD-9	ICD-O/2	ICD-O/3	Benämning	Morf-kod ICD-O/3.2	Morf-kod ICD-O/2	C24/hist	NKR
CRL Hodgkins lymfom (HL)								
201	201.9	C81.9	CRL	Klassiskt Hodgkin lymfom UNS (cHL)	96503	96503	326	Lymfom
201	201.9	C81.0	CRL	Klassiskt Hodgkinlymfom, lymfocytrik typ (HLLR)	96513	96583	326	Lymfom
201	201.9	C81.2	CRL	Klassiskt Hodgkinlymfom, blandad typ (HLMC)	96523	96523	326	Lymfom
201	201.9	C81.3	CRL	Klassiskt Hodgkinlymfom, lymfocytfattig typ (HLLD)	96533	96533	326	Lymfom
201	201.9	C81.0	CRL	Nodulärt lymfocytdominerat Hodgkinlymfom (NLPHL)	96593	96593	326	Lymfom
201	201.9	C81.1	CRL	Klassiskt Hodgkinlymfom, nodulärskleros (HLNS)	96633	96633	326	Lymfom

ICD-7	ICD-9	ICD-O/2	ICD-O/3	Benämning	Morf-kod ICD-O/3.2	Morf-kod ICD-O/2	C24/hist	NKR
CRL Plasmacellsneoplasier								
200.2	208.8	C88.1	C42.0	Alpha heavy chain disease	97623	97623	396	
200.2	202.8	C88.2	C42.0	Gamma heavy chain disease	97623	97633	396	
203	203.9	C90.2	CRL	Solitärt plasmocytom i ben	97313	97313	336	Myelom
203	203.9	C90.2	CRL	Extramedullärt plasmocytom	97313	97313	336	Myelom
203	203.0	C90.0	C42.1	Plasmacellsmyelom/multipelt myelom	97323	97323	336	Myelom
203	203.1	C90.1	C42.1	Plasmacellsleukemi	97333	98303	336	Myelom

Hematopoetiska och Retikuloendoteliala systemet samt Maligna lymfom

ICD-7	ICD-9	ICD-O/2	ICD-O/3	Benämning	Morf-kod ICD-O/3.2	Morf-kod ICD-O/2	C24/hist	NKR
C42 Prekursor T-cells neoplasier								
204.0	204.0	C91.0	C42.1	T-cell lymfoblastleukemi/lymfom UNS ¹	98373	982135	206	ALL

¹ T-cell lymfoblastleukemi/lymfom UNS (98373) var tidigare uppdelat i Prekursor T-cell lymfoblastleukemi (98373) och Prekursor T-cell lymfoblastlymfom (97293). Enligt ICD-O/3.2 är kod 97293 borttagen och flyttad till 98373. Gäller från och med 2024-01-01. Samtliga registreringar översätts till T-cellslymfoblastleukemi.

ICD-7	ICD-9	ICD-O/2	ICD-O/3	Benämning	Morf-kod ICD-O/3.2	Morf-kod ICD-O/2	C24/hist	NKR
CRL Mogna T- och NK-cells neoplasier								
202.2	202.1	C84.0	C44	Mycosis fungoides (MF)	97003	97003	356	Lymfom
202.2	202.2	C84.1	C44	Sézarys syndrom (SS)	97013	97013	356	Lymfom
202.1	202.9	C84.4	CRL	Folikulärt T-cellslymfom	97023	97023	386	Lymfom
202.1	202.9	C84.4	CRL	Perifert T-cells lymfom UNS	97023	97023	386	Lymfom
202.1	202.9	C84.4	C77	Nodalt perifert T-cellslymfom med T-hjälparcellsfenotyp	97023	97023	386	Lymfom
202.1	202.9	C84.4	C77	EBV-positiv nodalt T- och NK-cellslymfom	97023	97023	386	Lymfom
202.1	202.9	C84.4	CRL	Angioimmunoblastiskt T-cellslymfom (AITL)	97053	97053	386	Lymfom
202.1	202.9	C84.4	CRL	Subkutant pannikulit-liknande T-cellslymfom	97083	97073	386	Lymfom
202.1	202.9	C84.4	C44	Primärt kutant CD8-positivt aggressivt epidermotropt cytotoxiskt T-cellslymfom	97093	97023	386	Lymfom
202.1	202.9	C84.4	C44	Primärt kutant akralt CD8-positivt T-cellslymfom	97093	97023	386	Lymfom
202.1	202.9	C84.4	C44	Kutant T-cellslymfom UNS	97093	97023	386	Lymfom

Tabellen fortsätter på nästa sida.

Hematopoetiska och Retikuloendoteliala systemet samt Maligna lymfom

ICD-7	ICD-9	ICD-O/2	ICD-O/3	Benämning	Morf-kod ICD-O/3.2	Morf-kod ICD-O/2	C24/hist	NKR
200.1	200.1	C84.5	CRL	Anaplastiskt storcelligt lymfom, ALK-positivt (ALCL ALK+)	97143	971435	306	Lymfom
200.1	200.1	C84.5	CRL	Anaplastiskt storcelligt lymfom, ALK-negativt (ALCL ALK-)	97153	971435	306	Lymfom
200.1	200.1	C84.5	C50.9	Bröstimplantat-associerat anaplastiskt storcelligt lymfom	97153	971435	306	Lymfom
202.1	202.9	C84.4	CRL	Hepatospleniskt T-cellslymfom	97163	97073	386	Lymfom
202.1	202.9	C84.4	CRL	Enteropatiassocierat T-cellslymfom	97173	97073	386	Lymfom
202.1	202.9	C84.4	CRL	Monomorft epiteliotropt T-cellslymfom, intestinal typ	97173	97073	386	Lymfom
202.1	202.9	C84.4	CRL	Intestinalt T-cellslymfom, UNS	97173	97073	386	Lymfom
200.1	200.1	C85.9	C44	Lymfomatoid papulos (LyP)	97181	959035	306	Lymfom
200.1	200.1	C84.5	C44	Primärt kutant anaplastiskt storcelligt lymfom (C-ALCL)	97183	971435	306	Lymfom
202.1	202.9	C84.4	CRL	Extranodalt NK/T-cellslymfom, nasal typ	97193	97073	386	Lymfom
202.1	202.9	C84.4	CRL	Extranodalt NK/T-cellslymfom	97193	97073	386	Lymfom
202.1	202.9	C84.4	CRL	EBV-positiv T- och NK-cells lymfoproliferativ sjukdom hos barn	97243	97023	386	
202.1	202.9	C84.4	C44	Primärt kutant gamma/delta T-cellslymfom	97263	97023	386	Lymfom
204.9	204.9	C91.5	C42.1	Adult T-cellsleukemi/lymfom	98273	98273	206	Lymfom
204.9	204.9	C91.7	C42.1	T-cell granulär lymfatisk leukemi (LGLL)	98313	98203	206	Lymfom
204.9	204.9	C91.7	C42.1	Kronisk NK-cells lymfoproliferativ sjukdom (CLPD-NK)	98313	98203	206	Lymfom
204.9	204.9	C91.3	C42.1	T-cell prolymfocytleukemi (T-PLL)	98343	982535	206	KLL
205.9	205.9	C92.7	C42.1	Aggressiv NK-cellsleukemi	99483	98683	296	Lymfom

Hematopoetiska och Retikuloendoteliala systemet samt Maligna lymfom

ICD-7	ICD-9	ICD-O/2	ICD-O/3	Benämning	Morf-kod ICD-O/3.2	Morf-kod ICD-O/2	C24/hist	NKR
CRL Mesenkymala dendritiska neoplasier								
202.1	202.9	C96.7	CRL	Folikulärt dendritiskt cellsarkom	97583	99713	386	
202.1	202.9	C96.7	CRL	Folikulärt dendritiskt cellstumör	97583	99713	386	
202.1	202.9	C96.3	CRL	Fibroblastisk retikelcellstumör	97593	97233	316	

ICD-7	ICD-9	ICD-O/2	ICD-O/3	Benämning	Morf-kod ICD-O/3.2	Morf-kod ICD-O/2	C24/hist	NKR
Ospecifika hematologiska neoplasier								
200.2	202.8	C85.9	CRL	Malignt lymfom UNS	95903	95903	396	Lymfom
200.1	200.1	C85.9	CRL	Non-Hodgkinlymfom UNS (NHL)	95913	95913	306	Lymfom
200.1	200.1	C85.0	CRL	Småcelligt (indolent) NHL (om information om B/T differentiering saknas)	95913	95923	306	Lymfom
200.1	200.1	C83.8	CRL	Blastiskt (aggressivt) NHL (om information om B/T differentiering saknas)	95913	96803	306	Lymfom
200.1	200.1	C85.9	CRL	T-cellslymfom UNS	959135	959035	306	Lymfom
200.1	200.1	C85.1	CRL	B-cellslymfom UNS	959136	959036	306	Lymfom
207.9	208.9	C95.9	C42.1	Leukemi UNS	98003	98003	296	AML?

Kommentar: Med gruppen ospecifika neoplasier avses koder som i regel inkommer i början av en utredningen i avvaktan på en mer specificerad diagnos, eller om ingen detaljerad utredning görs. Om information om en mer specificerad diagnos inkommer ska registreringen uppdateras.

Att tänka på vid registrering C42 och Maligna lymfom CRL

Multipla tumörer samtidigt och över tid

- För bedömning av antal registreringar används ENCR's rekommendationer gällande registrering och rapportering av hematologiska diagnoser.

Användning av diagnosgrund 8 (specificerad morf-kod utan PAD eller cyt)

- **Primärt lymfom i CNS** som endast är kliniskt diagnostiserad registreras med morf-kod 95903 och diagnosgrund 8.
- **Langerhanscells histiocytos** som endast är kliniskt diagnostiserad registreras med morf-kod 97513 och diagnosgrund 8.

Att tänka på vid val av läge

- **Myelolsarkom** är en tumoriform kondensering av leukemiska celler i mjukvävnad. Denna förändring registreras på sitt faktiska läge och aldrig i lymfkörtlar eller blodbildande organ.
- **Solitärt plasmocytom** i skelett registreras på sitt läge i skelettet C40 eller C41.
- Om ursprunget för ett lymfom är i lymfkörtlar (**nodalt lymfom**) görs registreringen på C77.
- Om ett lymfom engagerar lymfkörtlar i flera olika områden, används C77.8 (**lymfkörtlar i multipla kroppsregioner**).
- Lymfom med lokal i andra organ/utanför lymfkörtlar (**extranodalt lymfom**) kodas på den faktiska lokalen.
- Om benmärg anges som lokal eller om lokal saknas för ett extranodalt lymfom används C80.9 i ICD-O/3.2.

Att tänka på vid val av morfologi

- Morf-kod 80003 får inte användas på läge C42.
- Pseudolymfom ska inte registreras.
- Misstänkt MDS ska inte registreras. Om anmälan inkommer skickas förfrågan till klinikern om diagnosen har kunnat fastställas.

Historik

- De ”klassiska” leukemierna, det vill säga de som var beskrivna i mitten av 1970-talet klassificerades vid den tiden enligt ICD-8, som då togs i bruk i svenska cancerregistret.

- Kronisk lymfatisk leukemi (KLL) registrerades med morf-kod 98233 mellan 2005 och 2011. Under perioden 2012-01-01 till 2023-12-31 användes kod som specificerade B-cellstyp/UNS eller T-cellstyp.
- Uppgiftsskyldigheten för monoklonal gammopathi (MGUS) togs bort 2018-01-01. Tidigare registrerades tillståndet med morf-kod 97651/b.
- Myeloproliferativ sjukdom UNS registrerades fram till 2013-12-31 med morf-kod 99751.
- Myelodysplastiska syndrom tolkades fram till införandet av ICD-O/3 som precancerös och registrerades då med beniginitetsflagga /b.
- **Anaplastiskt storcelligt T-cellslymfom:** uppdelning mellan ALK-negativt och ALK-positivt infördes från och med 2011. Morf-kod för anaplastiskt storcelligt T-cellslymfom, ALK-negativt har förändrats över tid. Under perioden 2011 till 2021 användes morf-kod 97023 med följande översättning ICD-7 202.1, ICD-9 202.9, ICD-O/2 C84.4 samt C24/hist 386.
- För bedömning av antal registreringar användes single/double-lista från SEER (Surveillance, Epidemiology, and End Results Program) mellan åren 2005 och 2016. Från 2017 till 2024-03-31 användes webbaserad kalkylator från SEER's hemsida.
- Tidigare kunde diagnosgrund 8 användas för fall där den inrapporterande kliniska läkaren gjort den mikroskopiska bedömningen som en del av klinikanmälan.

Klinisk överblick C42 och Maligna lymfom

Anatomi

Blodbildning, hematopoes, sker hos vuxna i benmärgen. Hos foster och spädbarn sker blodbildningen till stora delar i levern, men även i andra så kallade extramedullära lokaler. Mogna blodceller och retikuloendoteliala celler finns i perifert blod och lymfkörtlar, men även infiltrerande kroppens vävnader permanent som i tarmslemhinnan och tonsiller, eller som respons på stimuli vid retning eller skada. Neoplastiska blodcellssjukdomar kan föreligga i benmärgen (myeloiska sjukdomar) i lymfkörtlar (nodala lymfom), disperst i organ eller vävnader, i perifert blod eller mera ovanligt som tumorösa diffust avgränsade härdar.

Vid progress från tidiga till mer aggressiva stadier spiller maligna celler över från att vara mer begränsade till benmärg eller lymfkörtlar till att rikligt finnas i perifert blod, detta kan benämnas blastkris eller leukemoid transformation.

Lymfocyter är en undergrupp av vita blodkroppar ingående i immunsystemet och som har en rund, icke-loberad cellkärna. Det finns tre huvudtyper; B-lymfocyter, T-lymfocyter och NK-celler. Lymfocyterna

bildas i benmärgen och de celler som blir B-lymfocyter går igenom sin mognadsprocess där, medan de celler som blir T-lymfocyter mognar i tymus. B-celler har som huvuduppgift att bilda antikroppar medan de övriga celltyperna mer direkt angriper främmande eller avvikande organismer och celler. Det går inte att se skillnad på olika typer av lymfocyter utan tilläggsanalyser som immunhistokemi eller flödescytometri.

Tumörer

Leukemier, sjukdomar med ”vitt blod” fick sitt namn av att det höga antalet vita blodkroppar gör att blodet inte ser lika rött ut som friskt blod. Numera finns ett flertal blodcancer som räknas till familjen leukemier som inte egentligen involverar de klassiska vita blodkropparna, men namnet lever kvar. Tillstånden delas sedan gammalt in i lymfatiska (med lymfocytliknande celler) och myeloiska (celler liknande förstadiet till granulocyter) tillstånd och dessa anges också som akuta eller kroniska. Det finns också leukemier från andra blodcellstyper.

Lymfom finns i ett stort antal undertyper där huvudgrupperna är Hodgkinlymfom och icke-Hodgkinlymfom. Viktiga undertyper är aggressiva B-cellslymfom, mantelcellslymfom, hudlymfom, T-cellslymfom och hårcellsleukemi. Lymfom förutom Hodgkinlymfom drabbar vanligen äldre personer. Debuten är ofta symtom som tyder på störning i immunförsvaret med infektionskänslighet och feber, samt förstörade lymfkörtlar. Det finns varianter som är aggressiva och snabbt progredierande men också varianter som har ett långsamt förlopp med ett längre stadium av stillsam karaktär.

Utredning och provtagning/preparat

Vid misstanke om alla former av hematologisk neoplasi tas prov på perifert blod och cellhalt och cellbild bedöms.

Vidare tas prov på benmärg taget som aspiration vilket ger cytologiskt prov eller borrbiopsier som ger histopatologiska prover. Samtliga provtyper kan användas för kromosomanalys och molekylärbiologiska analyser, vilket är av stor betydelse för modern klassifikation av sjukdomarna. Ofta krävs sammanvägning av mer än en undersökningstyp för definitiv diagnos och för en del tillstånd behöver inte histopatologi ingå i utredningen för slutlig diagnos.

I utredningen ingår undersökning av perifert blod och blodvärden, kroppsundersökning med speciellt fokus på lymfkörtlar och lymfstationerna i svalget är också viktig. Benmärgsprov tas separat. Bilddiagnostik samt finnålspunktion eller excision av en hel lymfkörtel för möjlighet till histologisk undersökning med tilläggsanalyser. De lågmaligna lymfomen kan följas kliniskt under många år utan att egentlig åtgärd krävs men kan

sedan övergå i mer akut form. De högmaligna varianterna kräver omedelbar behandling.

Bilaga 1. Benignitet/malignitet

Cancerregistret omfattar utöver klart maligna tumörer även förstadier till cancer, tumörer med misstanke om malignitet och vissa godartade tumörformer. Vissa tumörer som utifrån sina egenskaper är benigna kommer i registret att markeras som ”maligna”, t ex utifrån tumörens lokalisation. Exempelvis kommer alla tumörer i hjärna att räknas som maligna även om tumören i sig är benign.

Generell regel

En tumör räknas som malign om tredje siffran i den C24/hist-koden är en 6:a. En tumör räknas som benign om den tredje siffran inte är en 6:a **med undantag av följande kombinationer av ICD-7 och C24/hist eller ICD-O/10 och C24/hist:**

ICD-7	ICD-O/10	C24/hist	Förklaring
Alla		441	Paragangliom och feokromocytom, histologiskt benigna Glukagonom, gastrinom, ECL-om och apudom (t o m 2019) MEN I och II (t o m 2022)
Alla		981	Germinom
Alla		715	Atypiskt fibroxantom, dermatofibrosarkoma protuberans DFSP och plexiform fibrohistiocytär tumör
174		875	Endolymfatisk stromamyos (avser låggradigt endometrioitt stromasarkom på läge C54.2)
175		051, 053, 055, 063, 875	Könslit- och/eller stromala tumörer i äggstock (C56), tuba och andra specificerade kvinnliga könsorgan (C57)
176.9		051, 053, 055, 063	Könslit- och/eller stromala tumörer i ospecificerade kvinnliga könsorgan (C57.9)
180.1		Alla med undantag för 111*	Alla tumörer i njurbäcken UNS (C65.9) med undantag för blåspapillom

Tabellen fortsätter på nästa sida.

Bilaga 1. Benignitet/malignitet

ICD-7	ICD-O/10	C24/hist	Förklaring
181		Alla med undantag för 111*	Alla tumörer i urinledare (C66.9), urinblåsa (C67), andra/ospecificerade urinorgan (C68) med undantag för blåspapillom
192		461**	Meningiom i öga (C69)
192.1		Alla	Alla tumörer i synnerv (C72.3)
193		Alla	Alla tumörer i perifera nerver och autonomt nervsystem (C47), hjärn- och ryggmärgshinnor (C70), hjärna (C71), ryggmärgen, hjärnnerver och andra delar av centrala nervsystemet (C72) samt hypofysgång (C75.2) och tallkottkörtel (C75.3)
195		Alla	Alla tumörer i bukspottkörtelns endokrina del (C25.4), tymus (C37.9), binjure (C74) samt endokrina körtlar, exempelvis paratyreoidea och hypofys (C75)
196		865***	Tidigare kod för ameloblastom och adamantinom UNS i ben, leder och ledbrosk (C40, C41)
	D46	223	Myelodysplastiska neoplasier MDS
	D47.3	293	Essentiell trombocytemi

* Undantaget för C24/hist 111 för njurbäcken och urinvägar infördes 2023. Tidigare registrerade poster massuppdaterades och har fått markering ”benign” i efterhand.

** Ögonmeningioma har tidigare registrerats med ICD-7 192.

*** Uppgiftsskyldigheten för adamantinom UNS är bortplockad sedan länge och endast malign variant av såväl ameloblastom som adamantinom registreras numera.

Bilaga 2. Diagnosgrund 8

Diagnosgrund 8 i svenska cancerregistret möjliggör en mer specificerad morfologisk kod utan krav på mikroskopisk undersökning i enlighet med internationella rekommendationer. Följande tabell listar diagnoser där specificerad morf-kod ska registreras även om mikroskopisk undersökning inte är gjord.

Diagnos	Morf-kod ICD-O/3.2	Lägeskod	Villkor	Från och med
Ögonmelanom	87203	C69.0, C69.3, C69.4	Bildundersökning	2012
Nefroblastom/Wilms tumör	89603	C64	Bildundersökning, ålder < 15 år	2019
Hepatoblastom	89703	C22	Bildundersökning, ålder < 15 år	2024
Retinoblastom	95103	C69.2	Bildundersökning, ålder < 15 år	1999
Hepatocellulärt carcinom (HCC)	81703	C22.0	Bildundersökning	2024
Hepatocellulärt carcinom (HCC)	81703	C22.0	Tumörmarkör	1999
Kolangiocarcinom	81603	C22.1, C24.0, C24.9	Bildundersökning	2024
Icke-funktionell NET i pankreas	81503	C25.4	Bildundersökning	2024
Icke-funktionell NET i tunntarm	82403	C17	Bildundersökning	2024
Neuroendokrin tumör	82403	Alla lägen	Tumörmarkör	2024
Insulinproducerande NET	81513	C25.4	Tumörmarkör	2024
Glukagonproducerande NET	81523	C18, C20, C25.4	Tumörmarkör	2024
Gastrinproducerande NET	81533	C16, C17, C25.4	Tumörmarkör	2024
VIP-producerande NET	81553	C25.4	Tumörmarkör	2024

Tabellen fortsätter på nästa sida.

Bilaga 2. Diagnosgrund 8

Diagnos	Morf-kod ICD-O/3.2	Lägeskod	Villkor	Från och med
Somatostatinproducerande NET	81563	C16, C17, C25.4	Tumörmarkör	2024
Serotoninproducerande NET	82413	C16, C17, C18, C19, C20, C25.4	Tumörmarkör	2024
ACTH-producerande NET	81583	C25.4	Tumörmarkör	2024
Prolaktinom	82710	C75.1	Tumörmarkör	2024
Hypofystumör, funktionell (ej NFPA Non-functioning Pituitary adenoma)	82720	C75.1	Tumörmarkör	2003
Osteosarkom	91803	C40, C41	Bildundersökning	2024
Kondrosarkom	92203	C40, C41	Bildundersökning	2024
Kordom	93703	C41.0	Bildundersökning	2024
Moget teratom, cystiskt teratom	90800	C71, C75.1, C75.3	Bildundersökning	2024
Teratom UNS	90801	C71, C75.1, C75.3	Bildundersökning	2024
Omoget teratom, malignt teratom	90803	C71, C75.1, C75.3	Bildundersökning	2024
Hemangioblastom	91611	C71, C72.0	Bildundersökning	2024
Kraniofaryngiom	93501	C75.2	Bildundersökning	2024
Pinealom	93601	C75.3	Bildundersökning	2024
Pineocytom	93611	C75.3	Bildundersökning	2024
Pineoblastom	93623	C75.3	Bildundersökning	2024
Hjärnstamsgliom	93803	C71.7	Bildundersökning	2018
Gliom UNS/låggradigt/höggradigt	93803	C71, C72.0	Bildundersökning	2024
Subependymom	93831	C71.5, C71.7	Bildundersökning	2024
Subependymalt jättecellastrocytom	93841	C71.5, C71.7	Bildundersökning	2024
Plexus choroideuspapillom	93901	C71.5, C71.7	Bildundersökning	2024

Tabellen fortsätter på nästa sida.

Bilaga 2. Diagnosgrund 8

Diagnos	Morf-kod ICD-O/3.2	Lägeskod	Villkor	Från och med
Ependymom	93913	C71.5, C71.7, C72.0	Bildundersökning	2024
Anaplastiskt ependymom	93923	C71.5, C71.7, C72.0	Bildundersökning	2024
Myxopapillärt ependymom	93941	C72.0, C72.1	Bildundersökning	2024
Papillär tumör i pinealregionen	93953	C75.3	Bildundersökning	2024
Astrocytom UNS/låggradigt	94003	C71, C72.0	Bildundersökning	2024
Astrocytom höggradigt/anaplasti skt	94013	C71, C72.0	Bildundersökning	2024
Desmoplastiskt infantilt astrocytom/gangliogli om	94121	C71	Bildundersökning	2024
Dysembryoplastiskt neuroepitelial tumör	94130	C71	Bildundersökning	2024
Pilocytärt astrocytom	94211	C71, C72.0	Bildundersökning	2024
Gliom i optikusnerven	94211	C72.3	Bildundersökning	2024
Glioblastom	94403	C71, C72.0	Bildundersökning	2024
Oligodendrogliom UNS/låggradigt	94503	C71	Bildundersökning	2024
Oligodendrogliom höggradigt/anaplasti skt	94513	C71	Bildundersökning	2024
Medulloblastom UNS	94703	C71.6	Bildundersökning	2024
CNS embryonal tumör	94733	C71, C72.0	Bildundersökning	2024
Gangliocytom	94920	C71, C72.0, C75.1	Bildundersökning	2024
Dysplastiskt cerebellärt gangliocytom	94930	C71.6	Bildundersökning	2024
Gangligliom	95051	C71, C72.0	Bildundersökning	2024
Neurocytom	95061	C71	Bildundersökning	2024

Tabellen fortsätter på nästa sida.

Bilaga 2. Diagnosgrund 8

Diagnos	Morf-kod ICD-O/3.2	Lägeskod	Villkor	Från och med
Glioneural tumör	95091	C71, C72.0	Bildundersökning	2024
Meningiom UNS	95300	C70	Bildundersökning	2018
Atypiskt meningiom	95391	C70	Bildundersökning	2024
Anaplastiskt/malignt meningiom	95303	C70	Bildundersökning	2024
Schwannom	95600	C72.4, C72.5	Bildundersökning	2024
Primärt lymfom i CNS	95903	C71	Bildundersökning	2024
Langerhanscells histiocytos	97513	C34, C41, C71	Bildundersökning	2024
Choriocarcinom i placenta	91003	C58	Tumörmarkör	2024
Germinalcellstumör	90643	Alla	Tumörmarkör	2024
Medullärt tyreoidcarcinom	83453	C73.9	Tumörmarkör	2024
Neuroblastom	95003	C47, C71, C72, C74.1, C75	Tumörmarkör	2024
Feokromocytom	87003	C74.1	Tumörmarkör	2024

Bilaga 3. Koder för patologi-/cytologiavdelningar samt övriga rapporterande laboratorier 2025

Laboratorier som utför diagnostik som omfattas av rapporteringsskyldigheten för B-anmälan identifieras med en numerisk kod enligt nedan. Tidigare användes ofta separata koder för ett laboratoriums patologiska och cytologiska enheter, men detta är redundant då typ av undersökning framgår på andra sätt. Om nya separata enheter tillkommer kontaktas myndigheten för att erhålla en kod.

Kod	Sjukhus	Enhet
011	Karolinska Universitetssjukhuset Solna	Klinisk patologi/cytologi
031	Karolinska Universitetssjukhuset Danderyds sjukhus	Klinisk patologi/cytologi
051	S:t Görans sjukhus	Unilabs Klinisk patologi/cytologi
071	Karolinska Universitetssjukhuset Södersjukhuset	Klinisk patologi/cytologi
081	Karolinska Universitetssjukhuset Huddinge	Klinisk patologi/cytologi
083	Karolinska Universitetssjukhuset Huddinge	Klin immunologi/transfusionsmedicin
091	Huvudsta, Solna	Unilabs Klinisk patologi
111	S:t Eriks Ögonsjukhus AB	Ögonpatologi
115	Södertälje sjukhus	Kliniskt-kemiskt laboratorium
121	Akademiska sjukhuset, Uppsala	Klinisk patologi/cytologi
125	Akademiska sjukhuset, Uppsala	Klinisk-kemiskt laboratorium
131	Mälarsjukhuset, Eskilstuna	Unilabs Klinisk patologi/cytologi
135	Mälarsjukhuset, Eskilstuna	Unilabs Klinisk-kemiskt laboratorium
145	Nyköpings lasarett	Unilabs Klinisk-kemiskt laboratorium
211	Universitetssjukhuset i Linköping	Klinisk patologi/cytologi
231	Länssjukhuset Ryhov, Jönköping	Klinisk patologi/cytologi
241	Centrallasarettet i Växjö	Klinisk patologi/cytologi

Tabellen fortsätter på nästa sida.

Bilaga 3. Koder för patologi-/cytologiavdelningar samt övriga rapporterande laboratorier 2024

Kod	Sjukhus	Enhet
251	Länssjukhuset i Kalmar	Klinisk patologi/cytologi
271	Blekingesjukhuset, Karlskrona	Klinisk patologi/cytologi
281	Centralsjukhuset, Kristianstad	Klinisk patologi/cytologi
301	Skånes Universitetssjukhus Malmö	Klinisk patologi/cytologi
308	Malmö högskola	Oralpatologi
411	Skånes Universitetssjukhus Lund	Klinisk patologi/cytologi
421	Länssjukhuset i Halmstad	Klinisk patologi/cytologi
425	Länssjukhuset i Halmstad	Benmärgslaboratorium
431	Helsingborgs lasarett	Klinisk patologi/cytologi
501	Sahlgrenska Universitetssjukhuset, Göteborg	Klinisk patologi
505	Sahlgrenska Universitetssjukhuset, Göteborg	Benmärgslaboratorium
508	Sahlgrenska Akademin, Göteborg	Oralpatologi
511	Norra Älvsborgs Länssjukhus, Trollhättan	Klinisk patologi
515	Norra Älvsborgs Länssjukhus, Trollhättan	Benmärgslaboratorium
521	Södra Älvsborgs Sjukhus, Borås	Klinisk patologi
525	Södra Älvsborgs Sjukhus, Borås	Benmärgslaboratorium
531	Skaraborgs sjukhus, Skövde	Unilabs - Klinisk patologi
535	Skaraborgs sjukhus, Skövde	Unilabs – Benmärgslaboratorium
541	Centralsjukhuset i Karlstad	Klinisk patologi/cytologi
545	Centralsjukhuset i Karlstad	Klinisk-kemiskt laboratorium
551	Universitetssjukhuset i Örebro	Klinisk patologi/cytologi
555	Universitetssjukhuset i Örebro	Klinisk-kemiskt laboratorium
561	Västmanlands sjukhus, Västerås	Klinisk patologi/cytologi
565	Västmanlands sjukhus, Västerås	Klinisk-kemiskt laboratorium
571	Falu lasarett	Klinisk patologi/cytologi
575	Falu lasarett	Klinisk-kemiskt laboratorium
611	Gävle sjukhus	Klinisk patologi/cytologi
615	Gävle sjukhus	Klinisk-kemiskt laboratorium
621	Sundsvalls sjukhus	Klinisk patologi/cytologi

Bilaga 3. Koder för patologi-/cytologiavdelningar samt övriga rapporterande laboratorier 2024

Kod	Sjukhus	Enhet
631	Östersunds sjukhus	Klinisk patologi/cytologi
641	Norrlands universitetssjukhus, Umeå	Klinisk patologi/cytologi
651	Sunderby sjukhus, Luleå	Unilabs Klinisk patologi/cytologi
851	SYNLAB Medilab Täby	Klinisk patologi/cytologi
882	Akademiska sjukhuset, Uppsala	Cytogenetik
891	Inify Laboratories AB	
991	Okänd/utländsk	Klinisk patologi/cytologi

Bilaga 4. Verksamhetskoder

Koder över sjukvårdsinrättningar (sjukhusnivå, femställig kod) och verksamhetsområden från Socialstyrelsens hälso- och sjukvårdsförteckning 1992 med kompletteringar från Socialstyrelsen.

Kod	Sjukvårdsinrättningar eller motsvarande
10010	Sabbatsbergs sjukhus
10011	S:t Görans sjukhus
10012	S:t Eriks ögonsjukhus
10013	Södersjukhuset
10200	Roslagstulls sjukhus
10500	Rålambshovs sjukhus
10502	Beckomberga sjukhus
11001	KS Solna
11002	KS Huddinge
11010	Danderyds sjukhus
11011	Södertälje sjukhus
11012	Norrtälje sjukhus
11013	Löwenströmska sjukhuset
11014	Aleris Specialistvård Nacka (tidigare Nacka sjukhus)
12001	Akademiska sjukhuset
12010	Enköpings lasarett
12011	Samariterhemmets sjukhus Uppsala
13010	Mälarsjukhuset Eskilstuna
13011	Nyköpings lasarett
13012	Kullbergska sjukhuset Katrineholm
21001	Universitetssjukhuset i Linköping
21011	Finspångs lasarett
21013	Vrinnevisjukhuset i Norrköping
21014	Lasarettet i Motala
22010	Länssjukhuset Ryhov Jönköping
22011	Höglandssjukhuset Eksjö

Tabellen fortsätter på nästa sida.

Bilaga 4. Verksamhetskoder

Kod	Sjukvårdsinrättningar eller motsvarande
22012	Värnamo sjukhus
22013	Högländssjukhuset Nässjö
23010	Centrallasarettet i Växjö
23011	Ljungby lasarett
24010	Västerviks sjukhus
25010	Länssjukhuset i Kalmar
25011	Oskarshamns sjukhus
26010	Visby lasarett
27010	Blekingesjukhuset i Karlskrona
27011	Blekingesjukhuset i Karlshamn
28010	Centralsjukhuset i Kristianstad
28011	Ängelholms sjukhus
28012	Hässleholms sjukhus
28013	Capio Närsjukhus Simrishamn
30001	Skånes universitetssjukhus Malmö
41001	Skånes universitetssjukhus Lund
41010	Landskrona lasarett
41011	Trelleborgs lasarett
41012	Helsingborgs lasarett
41013	Ystads lasarett
42010	Hallands sjukhus Halmstad
42011	Hallands sjukhus Varberg
50001	SU/Sahlgrenska
50010	SU/Östra sjukhuset
50070	Capio Lundby Sjukhus
50071	Högsbo närsjukhus (tid, Frölunda specialistsjukhus)
50100	Renströmska sjukhuset
50306	Högsbo sjukhus
50410	Vasa sjukhus
50480	Carlanderska sjukhuset
50501	Lillhagens sjukhus
51010	Uddevalla sjukhus

Tabellen fortsätter på nästa sida.

Bilaga 4. Verksamhetskoder

Kod	Sjukvårdsinrättningar eller motsvarande
51011	Möndals sjukhus
51012	Kungälv's sjukhus
51031	Lysekils sjukhus
51032	Strömstad sjukhus
52011	SÄS Borås
52012	Alingsås lasarett
52013	SÄS Skene
52014	Dalslands sjukhus
52017	NÄL Trollhättan
53010	Skaraborgs sjukhus Falköping
53011	Skaraborgs sjukhus Lidköping
53012	Skaraborgs sjukhus Mariestad
53013	Skaraborgs sjukhus Skövde
54010	Centralsjukhuset i Karlstad
54011	Kristinehamns sjukhus
54012	Arvika sjukhus
54013	Säffle sjukhus
54014	Torsby sjukhus
55010	Universitetssjukhuset Örebro
55011	Karlskoga lasarett
55012	Lindesbergs lasarett
56010	Västmanlands sjukhus Västerås
56011	Västmanlands sjukhus Sala
56012	Västmanlands sjukhus Köping
56013	Västmanlands sjukhus Fagersta
57010	Falu lasarett
57011	Mora lasarett
57012	Ludvika lasarett
57013	Avesta lasarett
61010	Gävle sjukhus
61011	Bollnäs sjukhus
61012	Hudiksvalls sjukhus

Tabellen fortsätter på nästa sida.

Bilaga 4. Verksamhetskoder

Kod	Sjukvårdsinrättningar eller motsvarande
61013	Närsjukhuset Sandviken
61014	Söderhamns närsjukhus
62010	Sundsvalls sjukhus
62011	Örnsköldsviks sjukhus
62012	Härnösands sjukhus
62013	Sollefteå sjukhus
63010	Östersunds sjukhus
64001	NUS Umeå
64010	Skellefteå lasarett
64011	Lycksele lasarett
65010	Boden sjukhus
65011	Luleås lasarett
65012	Gällivare lasarett
65013	Piteå Älvdals sjukhus
65014	Kalix sjukhus
65015	Kiruna sjukhus
65016	Sunderby sjukhus

Kod	Verksamhetsområde eller motsvarande
003	Mödrahälsovård
011	Distriktsläkarvård (vårdcentral)
020	Hälso- och sjukvård i särskilt boende
046	Akutmottagning
061	Palliativ vård
101	Medicin
105	Gastroenterologi
107	Kardiovaskulär medicin
108	Hematologi
111	Lungsjukvård
121	Infektion
131	Reumatologi

Tabellen fortsätter på nästa sida.

Bilaga 4. Verksamhetskoder

Kod	Verksamhetsområde eller motsvarande
151	Allergi
156	Dialys
161	Endokrinologi
201	Barn- och ungdomsmedicin
211	Hud
221	Neurologisk vård
231	Kardiologisk vård
241	Geriatrisk vård
243	Hemsjukvård, lasarets-/sjukhusansluten
246	Långvårdsmedicin
301	Kirurgi
304	Kärlkirurgi
311	Ortopedi
312	Ryggsjukvård
321	Handkirurgisk vård
331	Neurokirurgi
341	Toraxkirurgi
351	Plastikkirurgi
361	Urologi
371	Transplantationskirurgi
401	Barn- och ungdomskirurgi
411	Anestesi – och intensivvård
431	Gynekologisk vård (gynekologisk mottagning)
441	Förlossningsvård
451	Kvinnoklinik
511	Ögon
521	Öron-, näs- och hals
541	Foniatrisk vård
551	Rehabiliteringsmedicin
571	Oralkirurgi
712	Rättsmedicin
731	Medicinsk radiologisk vård (röntgen, mammografi)

Tabellen fortsätter på nästa sida.

Bilaga 4. Verksamhetskoder

Kod	Verksamhetsområde eller motsvarande
741	Onkologi, allmän
751	Onkologi, gynekologisk
882	Klinisk genetik
901	Allmänpsykiatri, vuxna
931	Barn- och ungdomspsykiatri
945	Alkoholsjukvård
999	Klinik saknas (privatläkarmottagning)

Bilaga 5. Blankett för anmälan om tumörer och tumörliknande tillstånd från klinisk verksamhet



ANMÄLAN om tumörer och tumörliknande tillstånd från klinisk verksamhet

Sjukvårdsinrättning, klinik/motsvarande

Patientens personuppgifter (Namn, personnummer)

Diagnosdatum

(år, mån, dag)

Datum för första undersökning/provtagning som ligger till grund för den diagnos det ska lämnas uppgifter om.

En blankett används för varje primärtumör

Primärtumörens lokalisatlon (anges så specificerat som möjligt)

<input type="text"/>	ICD-kod
----------------------	---------

Morfologisk diagnos (i klartext)

Sida

Höger

Vänster

Inte tillämplig

Okänd

Tumörens utbredning (när underlag finns för att ta ställning till behandling eller då primärkirurgi avslutats)

FIGO	<input type="text"/>	för gynekologiska tumörer	
TNM	<input type="text"/>	<input type="text"/>	<input type="text"/>
Grund för TNM	<input type="checkbox"/> patologisk	<input type="checkbox"/> klinisk	

Diagnosgrund

- | | |
|---|---|
| 1. <input type="checkbox"/> Klinisk undersökning | 5. <input type="checkbox"/> Cytologisk undersökning |
| 2. <input type="checkbox"/> Röntgen, scintigrafi, ultraljud, MR, CT eller motsv. undersökning | 6. <input type="checkbox"/> Operation utan histopatologisk undersökning |
| 3. <input type="checkbox"/> Proxexcision eller operation med histopatologisk undersökning | 7. <input type="checkbox"/> Obduktion utan histopatologisk undersökning |
| 4. <input type="checkbox"/> Obduktion med histopatologisk undersökning | 8. <input type="checkbox"/> Annan diagnosgrund än 1-7 |

Om patienten remitterats till annan sjukvårdsinrättning, klinik/motsv. ange vilken

Diagnostiserande patologi- eller cytologiavdelning eller motsvarande

Preparatnummer inkl. år

Dödsdatum (år, månad, dag)

Upptäcktes den anmälda canceren först vid obduktion (dvs. cancer var inte känd eller misstänkt före dödsfallet)? Ja Nej

Datum

Kontaktperson för anmälan

Bilaga 6. Länk till gällande föreskrift

För att läsa gällande föreskrift från myndigheten avseende Cancerregistret hänvisas till:

<https://www.socialstyrelsen.se/kunskapsstod-och-regler/regler-och-riktlinjer/foreskrifter-och-allmanna-rad/konsoliderade-foreskrifter/20167-om-uppgiftsskyldighet-till-socialstyrelsens-cancerregister/>

Bilaga 7. Arbetsgrupp

Denna handledning för kodning i Cancerregistret har utarbetats av en arbetsgrupp bestående av:

Gustav Arvidsson (Cancerregistret, Socialstyrelsen)

Johanna Jonsson (Cancerregistret, Socialstyrelsen)

Åsa Persson (Cancerregistret, Socialstyrelsen)

Charlotte Örndal (föredragande läkare, Cancerregistret)

Gabrielle Gran (Nationell koordinator, RCC)

Ingrid Månsson och Anne Norberg (RCC Stockholm Gotland)

Carina Bodin och Andrea Back (RCC Mellansverige)

Yvonne Lindholm (RCC Sydöst)

Anja Palmqvist och Ida Östman (RCC Syd)

Charlotta Briggman och Erika Strande (RCC Väst)

Katarina Örnkloo och Jenny Bellgran (RCC Norr)



Socialstyrelsen

Kodning i Cancerregistret 2025 (artikelnr 2025-2-9458)
kan laddas ner från socialstyrelsen.se/publikationer.